

**OPIS PRZYPADKU/CASE REPORT**

Otrzymano/Submitted: 01.12.2014 • Zaakceptowano/Accepted: 05.10.2015

© Akademia Medycyny

**Postępowanie anestezyjologiczne do cholecystektomii w trybie pilnym u pacjenta obciążonego przebyłym świeżym zawałem serca, leczonego angioplastyką naczyń wieńcowych z wszczepieniem stentu – opis przypadku*****Anaesthetic management for urgent cholecystectomy of patient after comorbid recent myocardial infarction treated by coronary angioplasty with stent implantation – a case report*****Jacek Wadelek**

Oddział Anestezjologii i Intensywnej Terapii, Szpital SOLEC, Warszawa

**Streszczenie**

**Wstęp.** Nielezione ostre kamicze zapalenie pęcherzyka żółciowego może spowodować jego pęknięcie powodujące ciężką infekcję sąsiednich narządów jamy brzusznej. Cholecystektomia wykonana do 24 godzin od rozpoznania, jest związana ze zmniejszeniem tego rodzaju powikłań. Postępowanie okołoperacyjne u chorych ze stentami wieńcowymi, którzy wymagają pilnego leczenia operacyjnego jest dużym wyzwaniem. Z jednej strony, kontynuowanie leczenia przeciwplatekowego dwoma lekami przeciwplatekowymi po angioplastyce wieńcowej z wszczepieniem stentu może powodować zwiększone śródoperacyjne i pooperacyjne krwawienie. Z drugiej strony, zabieg operacyjny związany jest z nasileniem mechanizmów prozakrzepowych i przerwanie leczenia dwoma lekami przeciwplatekowymi w okresie okołoperacyjnym może prowadzić do zakrzepicy w stencie z zawałem serca w zakresie naczynia wieńcowego zaopatrzonego stentem oraz zgonu. **Opis przypadku.** 71-letni pacjent zgłosił się do szpitalnego oddziału ratunkowego z powodu dolegliwości bólowych w okolicy prawego łuku żebrowego, bez wymiotów i biegunki. Z podwyższoną temperaturą ciała do 38,5° C. Zdiagnozowano ostre kamicze zapalenie pęcherzyka żółciowego. Bez płynu w jamie otrzewnowej. Pacjent został zakwalifikowany do leczenia operacyjnego, na które wyraził pisemną zgodę. Pacjent był poddany zabiegowi pierwotnej angioplastyki gałęzi przedniej zstępującej lewej tętnicy wieńcowej (GPZ LTW) w ostrym zawałe ściany przedniej przed 4 tygodniami. W zapisie EKG stwierdzono rytm zatokowy, miarowy, z cechami przebytego zawału serca ściany przedniej, bez cech świeżego niedokrwienia. Chory nie zgłaszał dolegliwości dławicowych. W leczeniu farmakologicznym u chorego w warunkach ambulatoryjnych stosowano: kwas acetylosalicylowy 75 mg/d, klopidogrel 75 mg/d, bisoprolol 3,75 mg/d, simwastatynę 10 mg/d. Z powodu dużego ryzyka zakrzepicy w stencie dowieńcowym nie przerywano leczenia przeciwplatekowego w okresie okołoperacyjnym. Wykonano cholecystektomię klasyczną w znieczuleniu ogólnym dotchawiczym. W okresie śródoperacyjnym i pooperacyjnym nie obserwowano wzmożonego krwawienia ani cech zakrzepicy w stencie. **Wnioski.** U chorego leczonego podwójną terapią przeciwplatekową operacja, której wykonanie nie mogło być opóźnione, została wykonana bez przerywania leczenia przeciwplatekowego. W opisywanym przypadku nie zwiększyło to krwawienia śród- i pooperacyjnego. *Anestezjologia i Ratownictwo 2015; 9: 387-394.*

*Słowa kluczowe: cholecystektomia, zawał serca, angioplastyka wieńcowa, implantacja stentu, okołoperacyjne sercowe zdarzenia niepożądane, podwójne leczenie przeciwplatekowe*

## Abstract

**Background.** Untreated acute calculous cholecystitis can lead to rupture of gallbladder causing severe infections in the adjacent organs and in the abdominal cavity. After undergoing surgery performed within 24 hours of diagnosis, the patients have fewer such complications. Managing patients taking dual antiplatelet therapy (DAPT) after percutaneous coronary intervention (PCI) who need to undergo noncardiac surgery is major challenge. On one hand, continuation of DAPT can lead to excessive intra and postoperative bleeding. On the other hand, premature cessation of DAPT and the prothrombotic state created by the surgery, can increase the risk of perioperative adverse cardiac events such as stent thrombosis, myocardial infarction (MI), and death. **Case report.** A 71-year-old male, previously well, was admitted to emergency department with acute onset of sharp pain in the epigastrium without nausea, vomiting or diarrhea. He had elevated temperature to 38,5° C. His medical history included a primary coronary angioplasty of anterior ramus of left coronary artery in the course of acute myocardial infarction 4 weeks ago. In 12-lead electrocardiogram there was regular sinus rhythm with features of past myocardial infarction of anterior wall, without recent features of ischaemia. Patient was not complaining about angina pain. He was on medication which included: acetylosalicylic acid 75mg/d, klopidogrel 75 mg/d, bisoprolol 3,75 mg/d, simvastatin 10 mg/d. He was diagnosed having acute calculus cholecystitis. He was qualified for surgery and he signed informed consent. On the ground of high risk of perioperative major adverse cardiac event (MACE), dual antiplatelet therapy (DAPT) was not be discontinued prior to surgery. Open cholecystectomy under general endotracheal anaesthesia was performed. In the intraoperative and postoperative period there was not noted any excessive bleeding. **Conclusions.** In described patient taking DAPT who underwent noncardiac surgery, which could not be postponed, presented management did not increase intra and postoperative bleeding. *Anestezjologia i Ratownictwo 2015; 9: 387-394.*

*Keywords: cholecystectomy, myocardial infarction, percutaneous angioplasty, stent implantation, perioperative, major adverse cardiac event, MACE, dual antiplatelet therapy, DAPT*

## Wstęp

Ostre zapalenie pęcherzyka żółciowego jest jednym z powikłań kamicy żółciowej. Do ostrego zapalenia pęcherzyka żółciowego może dojść, gdy w wyniku zablokowania odpływu żółci dojdzie do niedokrwienia i zapalenia jego ściany. Typowymi objawami są: ból, o charakterze początkowo kolki, później stały, podwyższona temperatura ciała 38-39° Celsjusza. Często procesowi chorobowemu towarzyszą nudności, wymioty i wzdęcie brzucha. W badaniu przedmiotowym można stwierdzić zażółcenie powłok, a także żywą bolesność uciskową oraz obronę mięśniową w prawej okolicy podżebrowej. Na rozpoznanie ostrego kamiczego zapalenia pęcherzyka żółciowego pozwala badanie ultrasonograficzne jamy brzusznej. Markerami ultrasonograficznymi ostrego kamiczego zapalenia pęcherzyka żółciowego są: kamienie w pęcherzyku, pogrubienie ściany pęcherzyka powyżej 3 mm, płyn w jego otoczeniu oraz poszerzenie wewnątrz i zewnątrztrzewotrowych dróg żółciowych [1-3]. Leczeniem z wyboru jest wykonanie zabiegu operacyjnego w try-

bie pilnym (w przeciągu 24 godzin).

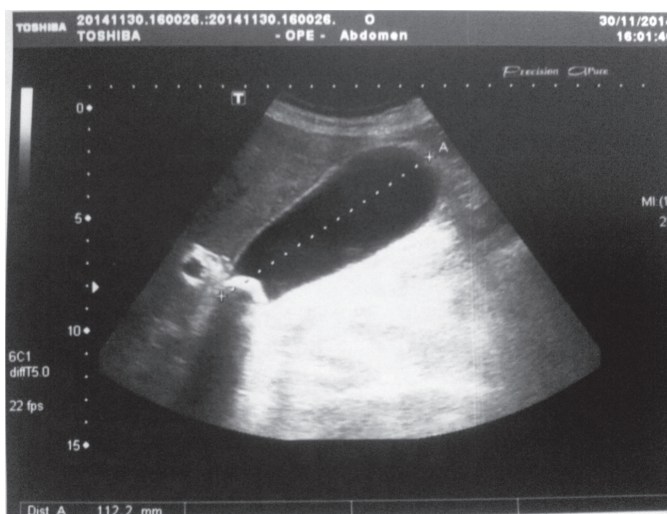
Ostry zawał serca (AMI – acute myocardial infarction) jest jedną z najczęstszych przyczyn zgonów w Polsce. Zawał serca, w zdecydowanej większości wypadków, jest spowodowany całkowitym zamknięciem naczynia przez zakrzep powstały na pękniętej niestabilnej blaszce miażdżycowej (70%) lub na owrzodzeniu zmiany krytycznej (30%). Czas powrotu przepływu w tętnicy dozawałowej (IRA – infarct related artery) ma podstawowe znaczenie w ograniczaniu zjawiska reperfuzyjnego uszkodzenia serca. Zasadniczym celem leczenia zawału jest jak najwcześniejsze i pełne przywrócenie przepływu przez IRA z odpowiednią perfuzją w obrębie mikrokrążenia oraz utrzymanie tego efektu w czasie. Przeszkórna angioplastyka tętnic wieńcowych (PTCA – Percutaneous Coronary Angioplasty) zdobyła trwałe miejsce jako metoda pozwalająca efektywnie rozszerzać zwężone tętnice wieńcowe [4,5]. Implantacja stentu to proces trombogenny. Próbuąc ograniczyć wykrzepianie na powierzchni stentu, stenty ze stali nierdzewnej powleka się różnymi substancjami antyproliferacyjnymi.

Skuteczne działanie, uwalnianych z powłoki stentu leków antyproliferacyjnych, spowodowało znaczne zmniejszenie tworzenia neointymy, ograniczając problem restenozy. U pacjentów poddanych angioplastyce podczas ostrego zespołu wieńcowego (OZW) stosuje się podwójne leczenie przeciwplatek przez 12 miesięcy niezależnie od typu użytego stentu [6,7].

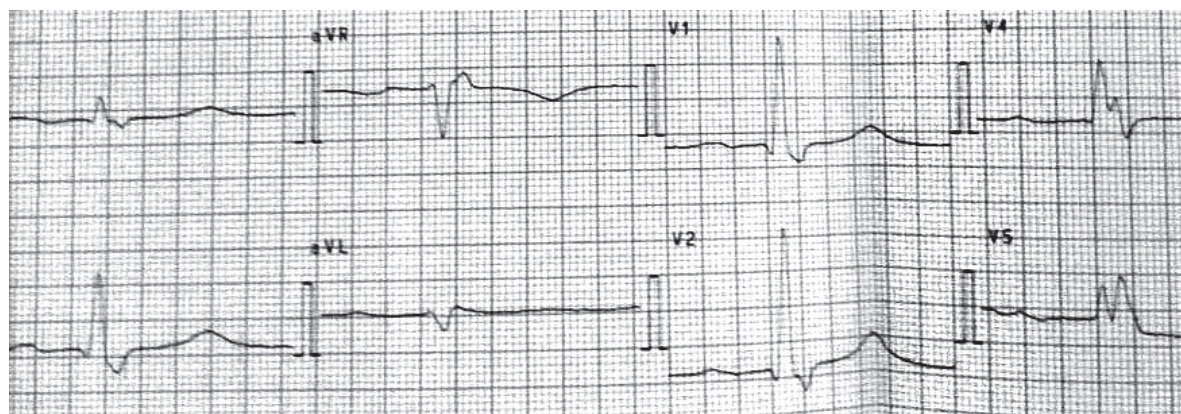
## Opis przypadku

71-letni pacjent po przebytych zawale mięśnia serca, który był leczony angioplastyką wieńcową z wszczepieniem stentu zgłosił się do szpitalnego oddziału obserwacyjnego z powodu dolegliwości bólowych w okolicy prawego łuku żebrowego, bez wymiotów i biegunki. Ból nasilał się podczas poruszania i zmiany pozycji. Z podwyższoną temperaturą ciała do 38,5° C. Podczas badania fizykalnego stabilny hemodynamicznie. Czynność serca miarowa o częstotści ok. 80/min, ciśnienie tętnicze krwi 140/70 mmHg. Podczas obmacywania brzucha wzmożone napięcie powłok, szczególnie w prawym górnym kwadrancie, bez objawów otrzewnowych. Badanie laboratoryjne: leukocyty 10,3 tys./ $\mu$ l, erytrocyty 4,3 mln/ $\mu$ l, hemoglobina 13,2 g/dl, hematokryt 40%, płytki krwi 170 tys./ $\mu$ l, ALT 17 U/l, AST 20 U/l, amylaza 17 U/l, bilirubina całkowita 0,66 mg/dl, CRP 0,87 mg/dl, troponina T 0,013 ng/ml, CKMB 4,27 ng/ml, INR 1,01, czas protrombinowy 11,4 s. Badanie USG brzucha wykazało bardzo duży pęcherzyk żółciowy o dł. 112 mm o odcin-

kowo pogrubiałej ścianie do ok. 7 mm z zastoinową żółcią. Treść w pęcherzyku żółciowym miernie zagęszczona. W szyi pęcherzyka niebalotujący, być może zaklinowany złóg wielkości 21 mm. Trzustka niepowiększona, jednorodna, z nieposzerzonym przewodem Wirsynga. Bez płynu w jamie otrzewnowej (zdjęcie 1). Zdiagnozowano ostre kamicze zapalenie pęcherzyka żółciowego. Pacjent został zakwalifikowany do leczenia operacyjnego, na które wyraził pisemną zgodę. Pacjent doznał zawału ściany przedniej mięśnia sercowego na 4 tygodnie przed przyjęciem do szpitalu. Jako leczenie zastosowano pierwotną angioplastykę gałęzi przedniej zstępującej lewej tętnicy wieńcowej. W obecnym zapisie EKG stwierdzono rytm zatokowy, miarowy, z cechami przebytego zawału serca ściany przedniej, bez cech świeżego niedokrwienia (zdjęcie 2). Pacjent nie zgłaszał dolegliwości dławicowych. W leczeniu farmakologicznym u pacjenta stosowano: kwas acetylosalicylowy 75 mg/d, klopidogrel 75 mg/d, bisoprolol 3,75 mg/d, simwastatynę 10 mg/d. do dnia zabiegu operacyjnego, powrócono do tej farmakoterapii w 3 dniu po operacji. Z powodu dużego ryzyka zakrzepicy w stencie dowieńcowym zdecydowano się nie przerywać leczenia przeciwplatekowego w okresie okołooperacyjnym. Po uzyskaniu świadomej zgody na leczenie operacyjne i znieczulenie zaplanowano wykonanie cholecystektomii klasycznej w znieczuleniu ogólnym dotchawiczym. Po przywiezieniu na salę operacyjną, chorego ułożono na stole operacyjnym i podłączono standardowe monitorowanie (przed indukcją znieczulenia



Zdjęcie 1. Badanie ultrasonograficzne pęcherzyka żółciowego  
Photo 1. Ultrasonography of gallbladder



Zdjęcie 2. Badanie elektrokardiograficzne  
Photo 2. Electrocardiogram

ogólnego - nieinwazyjny pomiar ciśnienia tętniczego, zapis krzywej EKG z automatyczną rejestracją zmian tendencji odcinka ST, pulsoksymetria przezskórna, a po indukcji znieczulenia ogólnego – ciągły pomiar temperatury ciała za pomocą czujnika umieszczonego na tylnej ścianie gardła, pomiar entropii, pomiar stopnia blokady nerwowomięśniowej, kapnografii oraz monitorowania wdechowo-wydechowego stężenia gazów anestetycznych). W celu monitorowania wykorzystano system monitorujący aparatu do znieczulenia. Założono kaniulę dożylną typu venflon i rozpoczęto wlew kroplowy 500 ml 0,9% NaCl. Po rozpoczęciu monitorowania pacjenta, a przed wprowadzeniem do znieczulenia ogólnego, wykonano dożylną premedykację z użyciem midazolamu, który miareczkowano do łącznej dawki 3mg.. Po pięciominutowym natlenieniu biernym, wykonano indukcję znieczulenia ogólnego z użyciem propofolu w dawce 2 mg kg<sup>-1</sup> oraz fentanyle 2 µg kg<sup>-1</sup>. Po utracie przez chorego świadomości i zaniku odruchu rzęsowego oraz braku własnej czynności oddechowej i po upewnieniu się o możliwości wentylacji zastępczej przy użyciu maski twarzowej, zwiotczenie mięśni uzyskano stosując rokuronium w dawce indukcyjnej 0,8 mg kg<sup>-1</sup>. Po trzyminutowej od podania środka zwiotczającego wentylacji przez maskę twarzową z użyciem 100% tlenu, wykonano laryngoskopię bezpośrednią, a po uwidocznieniu szpary głośni pod kontrolę wzroku wprowadzono dobraną rozmiarem rurkę do tchawicy. Jej położenie zweryfikowano osłuchiowaniem klatki piersiowej oraz monitorując krzywą kapnograficzną. Po intubacji ustno-tchawiczej rozpoczęto wentylację zastępczą mieszaniną gazów anestetycznych o składzie wdechowym 30% tlenu i 70%

powietrza o przepływie 3 l min<sup>-1</sup>. Objętość oddechową nastawiano na 6-8 ml kg m.c.<sup>-1</sup>, a częstość oddechów dostosowano tak, aby utrzymać stężenia dwutlenku węgla w powietrzu wydechowym w granicach 36-38 mmHg. Znieczulenie ogólne podtrzymywano desfluranem w dawce 1 MAC. Analgezę śródoperacyjną zapewniono frakcjonowanymi dawkami fentanyle. Śródoperacyjnie uwidoczono powiększony obrzęknięty pęcherzyk żółciowy, częściowo w zrostach z okolicznymi tkankami, które odpreparowano, bez nadmiernego krwawienia. Wątroba i trzustka były niezmienione. Okres znieczulenia charakteryzował się stabilnością hemodynamiczną. Średnie ciśnienie tętnicze utrzymywano w zakresie 20% wahań ciśnienia wyjściowego (pomiędzy 60-80mmHg), częstość akcji serca od 60 do 100 uderzeń na minutę. Analgezę pooperacyjną zapewniono przy użyciu ciągłego wlewu dożylnego morfiny podawanego z pompy strzykawkowej w dawce 3 mg h<sup>-1</sup> przez pierwsze 24 h oraz metamizolu w dawkach frakcjonowanych po 1 g co 6 h. W 2 dobie pooperacyjnej analgezę zapewniono kontynuując wlew morfiny w dawce 2 mg h<sup>-1</sup> oraz metamizolem w niezmienionej dawce. Przebieg pooperacyjny był niepowikłany. W okresie śródoperacyjnym i pooperacyjnym nie obserwowano wzmożonego krwawienia. W bezpośrednim okresie pooperacyjnym (2 doby) pacjent był leczony w Oddziale Anestezjologii i Intensywnej Terapii. W trakcie dalszej hospitalizacji nie obserwowano wzrostu aktywności markerów martwicy mięśnia sercowego (wykonywano seryjne badania aktywność izomeru kinazy kreatynowej CKMB oraz troponin sercowych (cTn), w tym troponiny I (cTnI) co 8 h przez 2 doby. Nie obserwo-

wano również zmian w zapisie elektrokardiogramu (12-odprowadzeniowe spoczynkowe EKG z analizą odcinka ST, wykonanych przy przyjęciu do Oddziału Anestezjologii i Intensywnej Terapii oraz co 24h przez trzy doby). Nie obserwowano wzmożonego krwawienia pooperacyjnego. Pacjenta wypisano do domu w stanie zadowolającym, z wygojona raną i poprawą wydolności krążeniowo-oddechowej.

## Omówienie

Cholecystektomia laparoskopowa (ChL) jest obecnie bezpieczną procedurą oraz złotym standardem w leczeniu objawowej kamicy pęcherzyka żółciowego. Zaawansowanie zmian zapalnych można określić, analizując stan kliniczny chorego i parametry laboratoryjne, najważniejsze są jednak wyniki badań obrazowych, których podstawą jest przedoperacyjna ultrasonografia przezpowłokowa. Znaczne pogrubienie ściany pęcherzyka związane z toczącym się ostrym stanem zapalnym oraz nacieczenie szyi i elementów trójkąta Calota stanowi przyczynę zwiększonej liczby konwersji do zabiegu metodą otwartą. Pogrubienie ściany >4-5 mm, nasilony śródścienny wysięk, ropień przyścienny to główne wskazania do otwartej cholecystektomii. Powodem takich decyzji są zwykle trudności w identyfikacji stosunków anatomicznych i możliwość popełnienia błędu, jakim jest uszkodzenie istotnych struktur anatomicznych, głównie przewodu żółciowego wspólnego i tętnicy wątrobowej. Ma to dość istotne znaczenie, ponieważ zapalne pogrubienie ściany pęcherzyka jest przyczyną wielu konwersji, nawet 33-35% [8,9]. W omawianym przypadku wybrano sposobu operacji otwartej cholecystektomii z powodu obawy zwiększonego krwawienia u chorego leczonego przeciwpłytkowo dwoma lekami (ASA i klopidogrelem) oraz podejrzewania trudności technicznych w preparacji pęcherzyka żółciowego w stanie zapalnym. Utrzymanie terapii kwasem acetylosalicylowym powoduje zwiększoną utratę krwi w trakcie operacji maksymalnie o 20%, terapia skojarzona (kwas acetylosalicylowy i klopidogrel) to wzrost utraty krwi o 30-50% [10]. Nie stwierdzono jednak (z wyjątkiem operacji śródczaszkowych), aby wiązało się to ze zwiększoną śmiertelnością. U pacjentów leczonych kwasem acetylosalicylowym jego odstawienie w okresie okołooperacyjnym, wiąże się z 3-krotnym wzrostem ryzyka powikłań sercowo-naczyniowych, natomiast u pacjentów z wszczepionym stentem do tętnicy wień-

cowej ryzyko to wzrasta 90-krotnie [11]. U pacjentów przyjmujących klopidogrel w pierwszym roku po zabiegu ryzyko zakrzepicy w stencie po jego odstawieniu wzrasta prawie 60 razy [12]. Uwzględniając powyższe, w świetle najnowszych zaleceń ESC/ESA operacje planowe, powinny być odroczone do czasu zakończenia terapii klopidogrelem, czyli o rok. Operacje pilne i ze wskazań życiowych należy przeprowadzić podczas podwójnego leczenia przeciwpłytkowego [13,14], o ile ryzyko krwawienia okołooperacyjnego jest akceptowalne. W Europie u mężczyzn na pierwszym miejscu umieralności jest choroba niedokrwienna serca stanowiąca przyczynę 46% zgonów sercowo-naczyniowych. Choroby układu krążenia, rozwijające się głównie na skutek miażdżycy naczyń wieńcowych stanowią jeden z ważniejszych problemów współczesnej medycyny i są przyczyną ponad 50% wszystkich zgonów w Europie. W Polsce wskaźniki umieralności (standaryzowane) z powodu choroby niedokrwiennej serca i udarów mózgu są od 1,5 do 3 razy wyższe niż w krajach „starej” Unii Europejskiej. Obserwując wzrost liczby wykonywanych operacji i badań wymagających znieczulenia ogólnego, należy brać pod uwagę znaczne zwiększenie odsetka osób z chorobą niedokrwinną serca, po przebytym zawałe serca leczonych angioplastyką wieńcową z wszczepieniem stentu dowieńcowego przyjmujących przewlekle leki przeciwpłytkowe, a wymagających operacji niekardiochirurgicznej w trybie pilnym. Okołooperacyjna chorobowość sercowa jest najczęstszą przyczyną śmierci w tym okresie i jest często łączona ze znieczuleniem. Za najistotniejsze czynniki ryzyka obserwowane w okresie przedoperacyjnym uznaje się: przebyty zawał serca w ciągu ostatnich 1 miesiąca, aktualną niewydolność krążenia, nieprawidłowe EKG, choroby aorty lub naczyń obwodowych, wiek > 70 lat i występujące przed znieczuleniem zaburzenia rytmu serca. Brakuje obiektywnych badań klinicznych, ale uznaje się, że termin operacji powinien być planowany nie wcześniej niż 4-6 tygodni po przebytym zawałe. W trakcie znieczulenia należy unikać czynników, które zmniejszają dostawę tlenu do mięśnia sercowego: 1. przyspieszenia czynności serca, szczególnie ponad 110/min, 2. zbyt niskiego ciśnienia tętniczego, poniżej 20% wartości należnej, 3. hipokapnii prowadzącej do zwężenia tętnic wieńcowych, 4. niedokrwistości, 5. przesunięcia krzywej dysocjacji oksyhemoglobiny w lewo, 6. obniżenia ciśnienia parcjalnego tlenu krwi tętniczej. Olbrzymie znaczenie ma ograniczanie nasilenia bodźców prowadzących do pobudzenia

współczulnego, wywołującego podwyższenie ciśnienia tętniczego, zwiększenie kurczliwości mięśnia sercowego i obciążenia następczego wraz ze wzrostem wydatku metabolicznego serca. Zwraca się jednak szczególną uwagę, by czynności anestezjologiczne, w tym intubacja dotchawicza, przebiegały bez wzrostu ciśnienia i tachykardii, stąd szczególna troska o szybkie, nieagresywne postępowanie i przygotowanie do ewentualnego postępowania w wypadku sercowej odpowiedzi na intubację. Jako znieczulenie podtrzymujące u chorych z prawidłową funkcją lewej komory akceptuje się zarówno anestetyki wziewne podawane z podtlenkiem azotu, jak i ich połączenie z analgetykami opioidowymi.

Przełomem w walce z chorobą niedokrwienną serca był rok 1986, kiedy Puel i Sigwart umieścili pierwszy stent naczyniowy w organizmie ludzkim. Sent to rodzaj cewki w kształcie walca o strukturze cienkiej siateczki pełniącej funkcję wewnątrznaczyniowej protezy. Początkowo zabieg stentowania przeprowadzany był przy powikłaniach angioplastyki balonowej, a już dziesięć lat po pierwszej implantacji stanowił szeroko rozpowszechnioną samodzielną technikę poszerzania naczyń wieńcowych. Wskazaniem do przeprowadzenia zabiegu angioplastyki jest obecność w tętnicy wieńcowej co najmniej jednej, angiograficznie istotnej ( $> 70\%$  średnicy naczynia) zmiany miażdżycowej, z uwzględnieniem występowania objawów klinicznych oraz wyników dodatkowych nieinwazyjnych badań potwierdzających niedokrwienie w danym obszarze mięśnia sercowego. Według danych Polskiego Towarzystwa Kardiologicznego obecnie w Polsce ponad 80% zabiegów angioplastyki wieńcowej przebiega z implantacją stentu. Implantację wykonuje się poprzez przezskórne wprowadzenie stentu przez specjalne ukształtowane cewniki angioplastyczne umieszczone w ujściach tętnic wieńcowych. Umieszczony na cewniku stent wprowadza się do miejsca zwężenia tętnicy gdzie następuje jego rozprężenie i implantacja w ścianie naczynia. Stosowanie stentów przyczyniło się do redukcji częstości występowania nawrotu zwężenia i liczby ponownych rewaskularyzacji. Istnieje wiele rodzajów wewnątrznaczyniowych protez oraz wiele kryteriów ich klasyfikacji. Najpowszechniej używaną klasyfikacją jest podział na stenty klasyczne – metalowe (BMS – Bare Metal Stent) oraz stenty powlekanie lekiem (DES – Drug Eluting Stent). Immobilizacja leku na stentach naczyniowych okazała się przełomem w kardiologii interwencyjnej. Połączenie funkcji pod-

porowej rusztowania wraz z lokalnym, wybiórczym efektem terapeutycznym substancji leczniczej w miejscu występowania zmiany stanowi skuteczne narzędzie w zapobieganiu restenozie. Kliniczne zastosowanie znalazły m.in. stenty pokryte sirolimusem, paklitaksellem, ewerolimusem, takrolimusem. Przeprowadzone badania wykazały, że kliniczne zastosowanie stentów uwalniających leki w istotny sposób obniżyły odsetek nawrotnego zwężenia wieńcowego w porównaniu do klasycznych metalowych stentów. Zmniejszenie ryzyka wystąpienia restenozy następuje kosztem stosowania długotrwałej terapii przeciwplatekowej zapobiegającej wystąpieniu późnej zakrzepicy w stencie. Nowym kierunkiem rozwoju stentów jest potencjalne zastosowanie w praktyce klinicznej implantów całkowicie biodegradowalnych będących kombinacją różnych polimerów i uwalnianych leków. W odróżnieniu od stentów typu DES, stenty bioabsorbowalne mają całkowicie biodegradowalną konstrukcję metalową zapewniającą tymczasowe podparcie ściany naczyniowej po angioplastyce. Niewątpliwą zaletą stosowania tego typu stentów jest także perspektywa długotrwałego przywrócenia reaktywności naczyń oraz ich odbudowa w ciągu zaledwie kilku miesięcy. Całkowita biodegradacja likwiduje także problem pozostawienia ciał obcych w naczyniu. Wprowadzenie stentu do tętnicy czasowo pozbawia ją śródbłonna w segmencie poddanym interwencji, a przez to czyni ją podatną na zakrzepicę. Ostra zakrzepica w stencie najczęściej manifestuje się zawałem mięśnia sercowego i jest obarczona dużą śmiertelnością. Z tego też powodu po wszczepieniu stentu konieczna jest okresowa podwójna terapia przeciwplatekowa, której celem jest redukcja ryzyka zakrzepicy do czasu ponownej endotelializacji. Problem ten odzwierciedlają wytyczne zarówno amerykańskich towarzystw kardiologicznych, zalecenia Food and Drug Administration (FDA), jak i zalecenia Europejskiego Towarzystwa Kardiologicznego (ESC). Określają one dokładnie czas i sposób prowadzenia terapii przeciwplatekowej po zabiegach angioplastyki. Po wszczepieniu stentów niepowlekanych obowiązujące wytyczne europejskie zalecają stosowanie łącznie kwasu acetylosalicylowego (ASA) i klopidogrelu przez miesiąc, natomiast po implantacji stentów powlekanych, przez co najmniej 12 miesięcy. Po tym czasie można zakończyć stosowanie klopidogrelu, a leczenie ASA powinno być kontynuowane. U pacjentów poddanych angioplastyce podczas ostrego zespołu wieńcowego (OZW) należy stosować podwójne

leczenie przeciwplatek przez 12 miesięcy niezależnie od typu użytego stentu. Ocenia się, że w ciągu 24 miesięcy po angioplastyce ze wszczepieniem stentu ok. 22,5% pacjentów wymaga operacji innej niż kardiochirurgiczna [15]. Z jednej strony zabieg wzmacnia w organizmie stan prozakrzepowy, z drugiej natomiast chroniące przed zakrzepicą w stencie leki przeciwplatekowe powodują wzrost ryzyka krwawienia podczas operacji. Podwójne leczenie przeciwplatekowe za pomocą ASA i antagonisty receptora ADP (klopidogrelu, prasugrelu lub tikagreloru) zaleca się u pacjentów ze STEMI poddanych pierwotnej PCI (przez okres do 12 miesięcy), leczonych fibrynolitycznie (przez okres do 12 miesięcy, chociaż dostępne dane odnoszą się tylko do jednego miesiąca DAPT), a także pacjentów niepoddanych leczeniu reperfuzyjnemu (przez co najmniej miesiąc do 12 miesięcy). Nie ulega wątpliwości, że po stentowaniu w leczeniu ACS, a zwłaszcza STEMI, przedłużone DAPT zmniejsza ryzyko zakrzepicy w stencie, ponownego zawału oraz zgonu z przyczyn sercowo-naczyniowych [16]. Nie ma leczenia alternatywnego dla terapii przeciwplatekowej. Podejmuje się próby stosowania innych niesteroidowych leków przeciwzapalnych zamiast ASA. Heparyny drobnocząsteczkowe nie zastępują działania leków przeciwplatekowych, mimo że z obserwacji praktyki lekarskiej wynika, iż w 50% przypadków lekarze podają małe dawki heparyny jako substytut leków przeciwplatekowych. Z oczywistych względów inny mechanizm działania heparyn (nasilający działanie przeciwzakrzepowe antytrombiny) upośledza krzepnięcie, ale nie chroni pacjenta przed zawałem serca lub udarem, ponieważ w incydentach zakrzepicy tętniczej kluczową rolę odgrywa aktywacja płytek, na który to proces heparyny nie oddziałują w sposób przewidywalny. Największe ryzyko zgonu z powodu zakrzepicy w naczyniu tętniczym obserwuje się u osób, u których niedawno wszczepiono stent do tętnicy wieńcowej, zwłaszcza leczonych angioplastyką wieńcową z powodu ostrego zespołu wieńcowego [17-19]. Eksperti zalecają: przesunięcie terminu zabiegu planowego tak, aby od implantacji stentu minęło co najmniej 6 miesięcy w przypadku stentu uwalniającego lek i 6 tygodni w przypadku stentów metalowych; przesunięcie terminu zabiegu planowego tak, aby od ostrego zespołu wieńcowego minęło 12 miesięcy lecze-

nia przeciwplatekowego. Jeśli jest to niemożliwe, trzeba na 5 dni przed operacją przerwać podawanie ASA i klopidogrelu, a gdy ryzyko krwawienia jest pośrednie, tylko klopidogrelu. Krwawienie może być równie groźnym powikłaniem co incydent zakrzepowo-zatorowy. U osób poddanych zabiegom inwazyjnym, w tym operacji, warto zawsze rozważyć, czy działanie operatora i anestezjologa minimalizujące ryzyko krwawienia nie przyniesie większego ryzyka udaru niedokrwiennego, zawału serca lub zgonu w okresie pooperacyjnym.

## Wnioski

Chirurzy i anestezjolodzy coraz częściej zostają postawieni przed dylematem dotyczącym odstawiania bądź utrzymania terapii przeciwplatekowej w okresie okołoperacyjnym u pacjentów z wszczepionymi stentami wieńcowymi. Powszechnie wiadomo, że przerwanie leczenia przeciwzakrzepowego grozi wystąpieniem niepożądanych zdarzeń sercowo-naczyniowych i mózgowo-naczyniowych, natomiast kontynuowanie terapii może skutkować okołoperacyjnym krwotokiem, często zagrażającym życiu chorego. Operacje, których wykonanie nie może być opóźnione, powinny być przeprowadzane podczas stosowania podwójnej terapii przeciwplatekowej. We wczesnym okresie po angioplastyce odstawienie chociażby jednego leku przeciwplatekowego zwiększa ryzyko okołoperacyjne. U chorego po angioplastyce wieńcowej z implantacją stentu operacja, której wykonanie nie mogło być opóźnione, została wykonana bez przerywania podwójnej terapii przeciwplatekowej. W opisywanym przypadku nie zwiększyło to krwawienia śród- i pooperacyjnego.

## Konflikt interesów / Conflict of interest

Brak/None

Adres do korespondencji:

✉ Jacek Wadełek

Oddział Anestezjologii i Intensywnej Terapii

Szpital SOLEC

ul. Solec 93; 00-382 Warszawa

☎ (+48 22) 250 62 06

✉ WAD\_jack@poczta.fm

## Piśmiennictwo

1. Strasberg SM. Acute Calculous Cholecystitis. *N Engl J Med.* 2008;358:2804-11.
2. Hirota M, Takada T, Kawarada Y, Nimura Y, Miura F, Hirata K i wsp. Diagnostic criteria and severity assessment of acute cholecystitis: Tokyo Guidelines. *J Hepatobiliar Pancreat Surg.* 2007;14(1):78-82.
3. Dawiskiba J, Czopnik P, Bednarz W, Rychlewski D. Współczesne sposoby diagnostyki i leczenia kamicy żółciowej w świetle ich historycznego rozwoju i uzyskiwanych wyników. *Gastroenterol Pol.* 2002;9(2):153-60.
4. Silber S, Albertsson P, Aviles FF, Camici PG, Colombo A, Hamm C i wsp. Guidelines for percutaneous coronary interventions. The Task Force for Percutaneous Coronary Interventions of the European Society of Cardiology. *Eur Heart J.* 2005;26:804-47.
5. Yellon DM, Hausenloy DJ. Myocardial reperfusion injury. *N Engl J Med.* 2007;357:1121-35.
6. Guidelines on myocardial revascularization: The Task Force on Myocardial Revascularization of the European Society of Cardiology (ESC) and the European Association for Cardio-Thoracic Surgery (EACTS). *Eur Heart J.* 2010;31:2501-55.
7. 2014 ESC/EACTS Guidelines on myocardial revascularization: The Task Force on Myocardial Revascularization of the European Society of Cardiology (ESC) and the European Association for Cardio-Thoracic Surgery (EACTS). *Eur Heart J.* 2014;35:2541-619.
8. Majeski J. Significance of preoperative ultrasound measurement of gallbladder wall thickness. *Am Surg.* 2007;73:926-9.
9. Lipman JM, Claridge JA, Haridas M, Martin MD, Yao DC, Grimes KL i wsp.. Preoperative findings predict conversion from laparoscopic to open cholecystectomy. *Surgery.* 2007;142:556-65.
10. Eberli D, Chassot PG, Sulser T, Samama CM, Mantz J, Delabays A, Spahn DR. Urological surgery and antiplatelet drugs after cardiac and cerebrovascular accidents. *J Urol* 2010;183: 2128-36.
11. Biondi-Zoccai GG, Lotrionte M, Agostoni P et al: A systematic review and meta-analysis on the hazards of discontinuing or not adhering to aspirin among 50,279 patients at risk for coronary artery disease. *Eur Heart J* 2006;27:2667.
12. Airolidi F, Colombo A, Morici N, et al. Incidence and predictors of drug-eluting stent thrombosis during and after discontinuation of thienopyridine treatment. *Circulation.* 2007;116(7):745-54.
13. Bartkowiak T. Opieka okołoperacyjna pacjentów ze stentami dowieńcowymi - część I. *Anest Ratow.* 2010;4:111-20.
14. Bartkowiak T. Opieka okołoperacyjna pacjentów ze stentami dowieńcowymi - część II. *Anest Ratow.* 2010;4:195-205.
15. Hawn MT, Graham LA, Richman JS, Itani KM, Henderson WG, Maddox TM. Risk of major adverse cardiac events following noncardiac surgery in patients with coronary stents. *JAMA.* 2013;310(14):1462-72.
16. Mehta SR, Yusuf S, Peters RJ, Bertrand ME, Lewis BS, Natarajan MK i wsp. Effects of pretreatment with clopidogrel and aspirin followed by long-term therapy in patients undergoing percutaneous coronary intervention: the PCI-CURE study. *Lancet.* 2001;358:527-33.
17. Vetter TR. Preoperative management of antiplatelet drugs for a coronary artery stent: how can we hit a moving target? *BMC Anesthesiology.* 2014;14:73.
18. Brilakis ES. What to do when a patient with coronary stents needs surgery? *J Am Coll Cardiol.* 2014;64(25):2740-2.
19. Albaladejo P. Bleeding complications in patients with coronary stents during non-cardiac surgery. *Thromb Res.* 2014;134(2):268-74.