

Badania neuroobrazowe w diagnostyce łagodnych zaburzeń neuropoznawczych o etiologii alzheimerowskiej

Neuroimaging in the diagnosis of mild neurocognitive disorder on the etiology of Alzheimer's disease

Sylwia Ferenc¹, Natalia Ciesielska¹, Remigiusz Sokołowski², Karolina Klimkiewicz¹,
Marta Podhorecka¹, Kornelia Kędziora-Kornatowska¹

¹ Katedra i Klinika Geriatrii, Uniwersytet Mikołaja Kopernika, Collegium Medicum, Bydgoszcz

² Katedra Higieny, Epidemiologii i Ergonomii, Uniwersytet Mikołaja Kopernika, Collegium Medicum, Bydgoszcz

Streszczenie

Zaburzenia funkcji neuropoznawczych (NCD – neurocognitive disorders) stanowią coraz większy problem z uwagi na proces starzenia się społeczeństwa. Zmiany o etiologii alzheimerowskiej są najczęściej występującą postacią zaburzeń neuropoznawczych. Badania neuroobrazowe pozwalają na wczesne wykrycie zmian w strukturach mózgu rozwijających się jeszcze przed wystąpieniem objawów klinicznych oraz określenie etiologii zaburzeń neuropoznawczych. Dokładne określenie etiologii zaburzeń NCD może wpłynąć na ułatwienie poszukiwania nowych i efektywnych metod terapeutycznych. Techniki obrazowania metodą rezonansu magnetycznego (MR), pozytonowa tomografia emisyjna (PET) i tomografia emisyjna pojedynczych fotonów (SPECT) są badaniami mającymi zastosowanie w diagnostyce łagodnych zaburzeń neuropoznawczych o etiologii alzheimerowskiej. Nie są określone jednak standardowe kryteria charakteryzujące wczesne stadium rozwoju łagodnych NCD. Badania neuroobrazowe z uwagi na trudną dostępność nie są stosowane w codziennej praktyce klinicznej. Kolejne badania naukowe z zastosowaniem technik neuroobrazowania mogą dostarczyć dokładnych informacji o etiologii występujących zmian oraz ułatwić poszukanie nowych terapii łagodnych NCD. (*Gerontol Pol* 2016, 24, 142-150)

Słowa kluczowe: łagodne zaburzenia neuropoznawcze, choroba Alzheimera, badania neuroobrazowe

Abstract

Neurocognitive Disorders (NCD) represent a growing problem due to the aging population. Etiology of Alzheimer's Disease is the most common form of neurocognitive disorders. Neuroimaging allows to detect early changes in the structures of the brain developing even before the onset of clinical symptoms and to determine the etiology of neurocognitive disorders. The precise etiology of NCD may affect the search for new and effective therapies. Techniques of magnetic resonance imaging (MRI), positron emission tomography (PET) and single photon emission computed tomography (SPECT) studies are applicable in the diagnosis of mild neurocognitive disorder on the etiology of Alzheimer's Disease. There are, however, certain standard criteria characterizing the early stage of development of mild NCD. Neuroimaging due to problems in accessibility are not used in everyday clinical practice. Subsequent research examined using neuroimaging techniques can provide accurate information about the etiology of occurring changes and can help look for new therapies of mild NCD. (*Gerontol Pol* 2016, 24, 142-150)

Key words: mild neurocognitive disorder, Alzheimer disease, neuroimaging

Wstęp

Amerykańskie Towarzystwo Psychiatryczne w 2013 roku opublikowało 5 edycję DSM-V (Diagnostic and Statistical Manual of Mental Disorders). Zaproponowano zmiany dotyczące klasyfikacji zaburzeń poznawczych wymienionych w DSM-IV jako majaczenie, otępienie

i zaburzenia amnestyczne. Obejmują one odrzucenie terminu „otępienie” na rzecz nowej kategorii diagnostycznej o nazwie „zaburzenia neuropoznawcze” oraz wyrażnie sklasyfikowanie zespołów psychotycznych i depresji opisywanych poprzednio w odniesieniu do choroby Alzheimera (AD – Alzheimer's disease), ale niewymienionych w DSM-IV. Nowe kryteria diagnostyczne

Adres do korespondencji: ✉ Natalia Ciesielska; Katedra i Klinika Geriatrii, Uniwersytet Mikołaja Kopernika, ul. M. Skłodowskiej-Curie 9, 85-094 Bydgoszcz ☎ (+48 52) 585 40 21 ✉ nataliaciesielska1986@gmail.com

w DSM-5 wyodrębniają major neurocognitive disorder (NCD) będące wyznacznikiem demencji oraz mild NCD uznawane za niewielkie zaburzenia poznawcze bez demencji, podobne do powszechnie stosowanej koncepcji łagodnych zaburzeń funkcji poznawczych (MCI). Kluczem rozróżnienia pomiędzy dużymi i łagodnymi NCD jest stopień niezależności w codziennych czynnościach dnia. U osób z dużymi NCD w wyniku głębokich zaburzeń poznawczych występuje znaczny spadek aktywności funkcjonalnej (utrata niezależności), natomiast osoby z łagodnymi NCD na wskutek niewielkich deficytów poznawczych są stosunkowo niezależni [1].

Największy przyrost ludności na świecie w najbliższych latach będzie obejmował osoby w wieku 65 i więcej [2]. Dane epidemiologiczne ukazują, że częstość występowania łagodnych NCD, które jest zgodne z MCI jest uwarunkowane wiekiem oraz etiologią, mieszcząc się w zakresie 3-22% [3,4]. Natomiast roczny wskaźnik zachorowalności na mild NCD wynosi od 1-6% [5]. Ponadto uważa się, że ryzyko rozwoju AD w przeciągu 3 lat obejmuje 12% pacjentów z łagodnymi NCD. Najczęstszą przyczyną otępienia u osób w wieku podeszłym jest choroba Alzheimera. W krajach rozwiniętych u osób w wieku 65 lat i więcej częstość występowania choroby Alzheimera wynosi 5-7% [2]. W populacji osób po ukończeniu 90 r.ż. częstość występowania choroby Alzheimera szacuje się na 50% [6].

W DSM-5 wymieniane jest dziesięć przyczyn dużych lub łagodnych NCD, wśród nich kluczowe znaczenie ma choroba Alzheimera [1]. Zmiany zachodzące w strukturach mózgu w przebiegu łagodnych NCD poprzedzających rozwój choroby Alzheimera obejmują wewnątrz – a następnie zewnątrzkomórkowe odkładanie się β -amyloidu w postaci blaszek starczych. Białko będące prekursorem β -amyloidu (ang. amyloid precursor protein – APP) prawidłowo powinno być rozłożone na rozpuszczalne fragmenty przez α -sekretazę. W wyniku mutacji genu znajdującego się na chromosomie 21 dochodzi do rozłożenia β -amyloidu przez β - i γ -sekreazy, przez co powstają nierozpuszczalne formy amyloidu. Prowadzi to do hiperfosforylacji białka tau, który zostaje odkładany w strukturach mózgu jako zwyrodnienie neurofibrylarne. Dochodzi do obumierania neuronów i zaników połączeń międzyneuralnych [6,7]. Opisane zmiany zachodzące w strukturach płata skroniowego prowadzą do zaniku struktur mózgu odpowiadających za prawidłowe funkcje poznawcze. Początkowo zmiany zanikowe obejmują obszary przyhipokampowe. Następnie atrofia pojawia się w strukturach przyśrodkowego płata skroniowego i w układzie limbicznym, a zwłaszcza w hipokampie. W najbardziej zaawansowanej postaci zmiany występują w korze skroniowej, ciemieniowej i czołowej [8-10].

Diagnostyka łagodnych NCD obejmuje ocenę kliniczną, neuropsychologiczną, laboratoryjną oraz badania neuroobrazowe. Ocena neuropsychologiczna jest ważnym elementem oceny funkcji poznawczych pozwalającym określić natężenie NCD. Nowe wydanie DSM-5 informuje o potrzebie udokumentowania deficytów poznawczych poprzez wykorzystanie znormalizowanych badań neuropoznawczych lub w przypadku jej braku poprzez inną ilościową ocenę kliniczną. Najpowszechniej stosowanym narzędziem przesiewowym jest Krótka Skala Oceny Stanu Psychicznego (MMSE – Mini-Mental State Examination). Według Milne i wsp. 79% podstawowej służby zdrowia wykorzystuje co najmniej jeden test, w tym 51% badanych stosuje MMSE i jego warianty [11]. Analogiczne wyniki uzyskali również Iracleous i wsp. [12].

Łagodne NCD stanowią grupę zaburzeń poznawczych o różnorodnej etiologii. Zdarza się, że ustalenie przyczyn zaburzeń stwarza trudności. Niekiedy sam obraz kliniczny może nasuwać etiologię zmian: zaburzenia słownej pamięci epizodycznej, deficyt w nazywaniu obiektów, zaburzenia pamięci wzrokowej i fluencji słownej występują we wczesnym etapie rozwoju choroby Alzheimera [8]. Gdy występują trudności z określeniem etiologii, przydatne jest wykonanie odpowiednich badań neuroobrazowych. W badaniu przedmiotowym w łagodnym NCD nie ma odchyień w badaniu neurologicznym. Diagnoza opiera się na przeprowadzeniu wywiadu z pacjentem a także innymi osobami, np. rodziną lub personelem medycznym oraz ocenie samodzielności osób, u których podejrzewa się początek rozwoju zaburzeń neuropoznawczych. Badanie biomarkerów biochemicznych mogących dostarczać istotnych informacji o wystąpieniu łagodnych NCD o etiologii alzheimerskiej obejmują pomiar stężenia β -amyloidu w płynie mózgowo-rdzeniowym oraz obrazowanie złogów amyloidowych w badaniu PET. Oprócz wspomnianych badań w diagnostyce i różnicowaniu zmian w łagodnych NCD przydatne są biomarkery biochemiczne: zapalne (cytokiny); stresu oksydacyjnego (izoprostany) oraz inne markery uszkodzenia synaptycznego lub śmierci komórki [9]. Badania te nie są jednak stosowane w rutynowej diagnostyce klinicznej [8].

Liczne doniesienia naukowe potwierdzają możliwość skutecznego rozpoznania AD w okresie łagodnego NCD za pomocą badań neuroobrazowych. Dzięki rozwojowi różnych technik obrazowania możliwe jest dokładne badanie struktury poszczególnych części mózgu, aktywności metabolicznej, przepływu mózgowego krwi w określonych okolicach a także badanie podstaw molekularnych zaburzeń neuropoznawczych. Kryteria diagnostyczne łagodnych NCD stale ewoluują. Różne tech-

niki obrazowania strukturalnego jak i czynnościowego ukazują charakter zmian w obrębie struktur mózgu u pacjentów z łagodnym NCD już we wczesnym stadium rozwoju. Brak markerów β -amyloidu i uszkodzenia neuronalnego wskazują na niealzheimerowską etiologię łagodnych NCD [8,9].

W pracy skupiono się na metodach obrazowania umożliwiających rozpoznanie łagodnych NCD o etiologii alzheimerowskiej – opisano badania strukturalne wolumetrii MR, badania czynnościowe spektroskopii MR, badania czynnościowego fMR, badania emisyjnej tomografii pojedynczego fotonu SPECT oraz pozytonowej tomografii komputerowej PET.

Cel

Przedstawienie badań neuroobrazowych stosowanych w diagnostyce łagodnych zaburzeń neuropoznawczych poprzedzających rozwój pełnoobjawowej choroby Alzheimera. Opis charakterystycznych zmian struktur mózgowia widocznych w badaniach obrazowych. Ocena roli badań w procesie diagnostycznym i znaczenie w planowaniu procesu terapeutycznego pacjentów dotkniętych łagodnymi NCD.

Materiały i metody

Posługując się słowami kluczowymi: łagodne zaburzenia poznawcze, otępienie, choroba Alzheimera, zaburzenia neuropoznawczych, badania neuroobrazowe przeszukano bazy bibliograficzne Medline, Scopus, DynaMed, Journal Citation Reports, Web of Science.

Wyniki

Obrazowanie zaniku struktur mózgu metodą rezonansu magnetycznego

Ogromny postęp w badaniach neuroobrazowych, a w szczególności nowych technik rezonansu magnetycznego umożliwia wykrycie zmian charakterystycznych dla łagodnych NCD o etiologii alzheimerowskiej. Rezonans magnetyczny charakteryzuje się wysoką rozdzielczością liniową, przez co pozwala uwidocznić struktury o niewielkich rozmiarach, dobrze odróżnić istotę szarą i białą, daje możliwość otrzymania przekrojów w płaszczyznach czołowych i strzałkowych. Hipokamp i kora śródwęczowa są związane z procesami pamięciowymi. Zmiany w obrębie tych struktur, zwyrodnienie i zanik neuronów daje obraz zaniku tych okolic w badaniu wolumetrycznym MRI. W badaniu przepro-

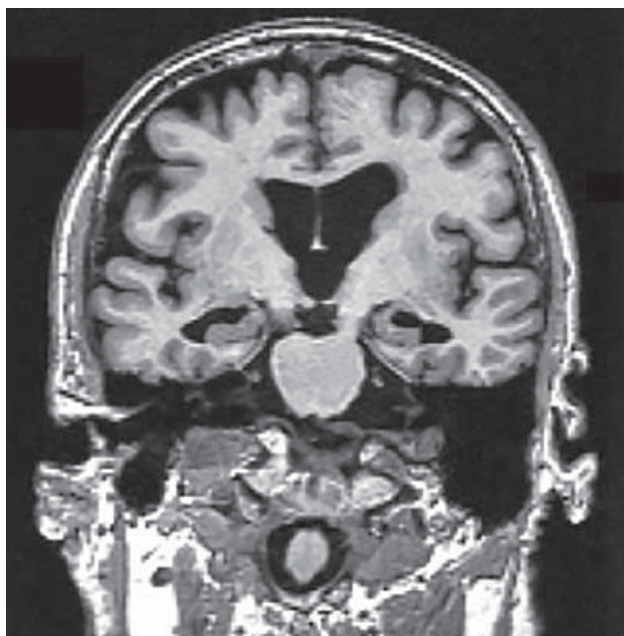
wadzonym przez Kantraci i wsp. [13] wolumetria MR potwierdziła mniejszą objętość hipokampa u pacjentów z łagodnymi NCD niż objętość tej struktury u zdrowych osób w podeszłym wieku. Wielkość hipokampa u pacjentów z AD i łagodnym NCD była mniejsza niż w grupie kontrolnej. Swoistość badania wolumetrycznego wyniosła 80% przy czułości badania w eliminacji łagodnych NCD (79%) i AD (86%). Należy pamiętać, że w trakcie fizjologicznego starzenia się dochodzi do atrofii struktur mózgowia, która nie zawsze powoduje wystąpienie zaburzeń funkcji poznawczych [14].

Badanie przeprowadzone przez Nesteruk i wsp. [10] wskazało zmiany w obrębie hipokampa i kory śródwęczowej u osób z łagodnymi NCD. Badacze skupili się na ocenie ryzyka konwersji łagodnych NCD do AD na podstawie wyników badania wolumetrycznego MR. Największą czułość w przewidywaniu konwersji łagodnych NCD do AD charakteryzowały zmiany w lewym hipokampie 52,9%, prawym hipokampie 41,2% oraz korze śródwęczowej lewej 41,2%. Swoistość badania wyniosła 96,4%, jednak ze względu na niską czułość badanie wolumetryczne MR nie może być wykorzystywane jako jedyny sposób neuroobrazowania w przypadkach przewidywania konwersji łagodnych NCD do AD.

Scheltens i wsp. [15] opracowali skalę oceniającą stopień zaniku struktur przyśrodkowej części płatów skroniowych (ang. Medial Temporal Lobe – MTL). Skala ta wykorzystuje przekroje czołowe badania MR. Możliwa jest ocena stopnia zaawansowania zmian oraz diagnozy zarówno łagodnych NCD jak i dużych NCD o etiologii AD. Metoda ta charakteryzuje się czułością 81% i specyficznością 67%. W powyższej technice bierze się pod uwagę szerokość rogu skroniowego, szczeliny naczyniówkowej oraz wysokość hipokampa.

Przydatnym badaniem w ocenie niewielkich zaników mózgu jest badanie rezonansu magnetycznego techniką ROI (ang. *region of interest*). Technika ROI pozwala na badanie wytypowanych regionów mózgu tzw. obszarów zainteresowania. Przydatność tej techniki potwierdza badanie przeprowadzone przez Thomann i wsp. [16], w którym strukturalne zmiany w badaniu MRI u pacjentów z łagodnym NCD określono za pomocą techniki ROI oraz badania morfometrii bazującej na wokselach (ang. voxel based morphometry – WBM). Badanie WBM pozwala na utworzenie trójwymiarowej mapy, dzięki której można zaobserwować różnice gęstości istoty szarej, co umożliwia ocenę zaniku tkanki mózgowej. W badaniu techniką ROI stwierdzono znaczne zmniejszenie objętości prawego zakrętu przyhipokampowego u osób z łagodnymi NCD, w badaniu WBM nie stwierdzono jednak żadnych różnic strukturalnych w obrębie płata skroniowego.

Technika ROI jest najdokładniejszą metodą umożliwiającą ocenę objętości struktur mózgu w łagodnych NCD [14]. Metoda ta jest jednak czasochłonna i ocena wyników jest zależna od operatora. Ponadto istnieje zmienność osądów dotyczących granic określonych struktur i obszarów anatomicznych w mózgu. Odmienność stosowanych miar znacznie ograniczała porównywalność wyników przez różne zespoły badawcze [13,16]. Nie przeprowadzono jednak badań dotyczących oceny przydatności tej techniki w diagnostyce łagodnych NCD o etiologii alzheimerowskiej. Thomann i wsp. [16] w swoim badaniu porównali zmiany morfologiczne u osób z łagodnym NCD bez określenia etiologii ze zmianami występującymi u osób z pełnoobjawową chorobą Alzheimera. Posłużyli się techniką ROI i morfometrią bazującą na wkselach.



Rycina 1. Atrofia płatów skroniowych u pacjenta z łagodnymi zaburzeniami neuropoznawczymi [33]

Figure 1. Temporal lobe atrophy in a patient with mild neurocognitive disorder [33]

Biochemiczne zmiany obserwowane w spektroskopii rezonansu magnetycznego

Spektroskopia rezonansu magnetycznego (ang. Magnetic Resonance Spectroscopy – MRS) umożliwia ocenę składu biochemicznego określonych struktur mózgu. Pod wpływem zewnętrznego pola magnetycznego dochodzi do zmian częstotliwości rezonansowej w badanym obiekcie. Dzięki temu możliwa jest identyfikacja poszczególnych cząsteczek chemicznych. W diagnostyce zaburzeń funkcji poznawczych najczęściej stosowane jest badanie wykorzystujące rezonans jąder wodoru (^1H MRS) [17]. Badanie MRS umożliwia pomiar metabolitów w celu

oceny zaburzeń funkcji poznawczych w strukturach mózgu. Największe znaczenie w patofizjologii zaburzeń neuropoznawczych mają stężenia następujących metabolitów: mioniozytolu, choliny (Cho), N-acetylasparginianu (NAA) oraz kreatyny (Cr) w różnych strukturach mózgu [18]. Stanowią one źródła silnych sygnałów w widmie spektroskopii protonowej MR. Znaczące zmiany metaboliczne obserwuje się w układzie limbicznym. Podwyższony poziom mioinozytolu w strukturach układu limbicznego u osób z łagodnym NCD wiązany jest z regionalnym procesem gliolizy. Może być to również spowodowane nadmiernym wychwytem komórkowym mioinozytolu [14]. N-acetylasparginian jest markerem neuronalnym występującym tylko w dojrzałych komórkach nerwowych. Zmniejszenie ilości neuronów bądź ich dysfunkcja powodują spadek poziomu NAA [19]. U osób z łagodnym NCD wzrasta poziom choliny w hipokampie, chociaż jego rola nie jest dokładnie znana [20].

W badaniu przeprowadzonym przez Kantarci i wsp. [21] do obrazowania zmian związanych z łagodnym NCD i AD wykorzystano spektroskopię rezonansu magnetycznego, badanie wolumetryczne MR oraz obrazowanie dyfuzji metodą rezonansu magnetycznego – DWI (*diffusion weighted imaging*). W badaniu spektroskopii współczynniki NAA/Cr w tylnym zakręcie obręczy były niższe u pacjentów z AD niż w grupie kontrolnej ($p < 0,001$) i w grupie pacjentów z łagodnymi NCD ($p = 0,004$). Nie zaobserwowano spadku współczynnika NAA/Cr u pacjentów z łagodnymi NCD w porównaniu z grupą kontrolną ($p < 0,05$). Współczynnik MI/Cr był wyższy u pacjentów z łagodnymi NCD niż w grupie kontrolnej ($p = 0,006$). Współczynnik NAA/ml był niższy u pacjentów z łagodnymi NCD niż w grupie kontrolnej ($p = 0,008$). Najbardziej swoiste (80%) dla zmian charakterystycznych dla łagodnych NCD i AD było badanie wolumetryczne hipokampa, a badanie, które ułatwiało rozróżnienie zmian charakterystycznych dla AD od zmian w łagodnym NCD, było badaniem spektroskopowym MR tylnego zakrętu obręczy (swoistość 67%). Zaburzenia metaboliczne obejmowały tylną część zakrętu obręczy. Uzyskane wyniki osób z łagodnymi NCD zostały umieszczone pomiędzy AD i grupę osób zdrowych. W zaburzeniach poprzedzających rozwój choroby Alzheimera dochodzi do wzrostu stosunku ml/Cr, nawet gdy nie dochodzi do spadku stosunku NAA/Cr. Spadek NAA/Cr charakteryzuje bardziej zaawansowane zmiany. Poziom Cr utrzymuje się zazwyczaj na stałym poziomie.

Mimo że spektroskopia rezonansu magnetycznego staje się coraz powszechniej stosowaną metodą neuroobrazowania, obecnie jest stosunkowo mało badań, w których wykorzystano technikę MRS do oceny zaawansowania zaburzeń funkcji poznawczych.

Obrazowanie czynnościowe rezonansu magnetycznego

Obrazowanie czynnościowe rezonansu magnetycznego (ang. functional Magnetic Resonance Imaging – fMRI) jest wyspecjalizowaną odmianą obrazowania, za pomocą której mierzony jest przepływ krwi i utlenowanie aktywnej okolicy mózgu. Jest to badanie opierające się na zjawisku BOLD (blood oxygen level dependent contrast), czyli rejestracji stosunku krwi utlenowanej do krwi o małym utlenowaniu. W aktywowanych regionach kory mózgowej dochodzi do wzrostu przepływu krwi. Hemoglobina posiada odmienne właściwości magnetyczne, które są zależne od stopnia jej natlenowania. Wraz ze wzrostem przepływu krwi dochodzi do wzrostu poziomu utlenowanej hemoglobiny, która posiada właściwości diamagnetyczne. Na początku badania wykonuje się obrazowanie czynnościowe rezonansu magnetycznego. Następnie pacjent wykonuje zadania angażujące pamięć, które powodują aktywację określonych obszarów kory [14]. W przebiegu łagodnych NCD aktywacja poszczególnych struktur mózgowia jest zaburzona. Badanie wykonane przez Wagner i wsp. [22] wykazało, że wykonywanie zadań przez pacjentów z łagodnym NCD o etiologii alzheimerowskiej powoduje wzrost aktywności wszystkich obszarów mózgu w porównaniu do ludzi zdrowych. Wskazuje to na konieczność kompensacji i angażowania wszystkich struktur mózgu.

Obrazowanie złogów amyloidowych przy pomocy pozytonowej tomografii emisyjnej

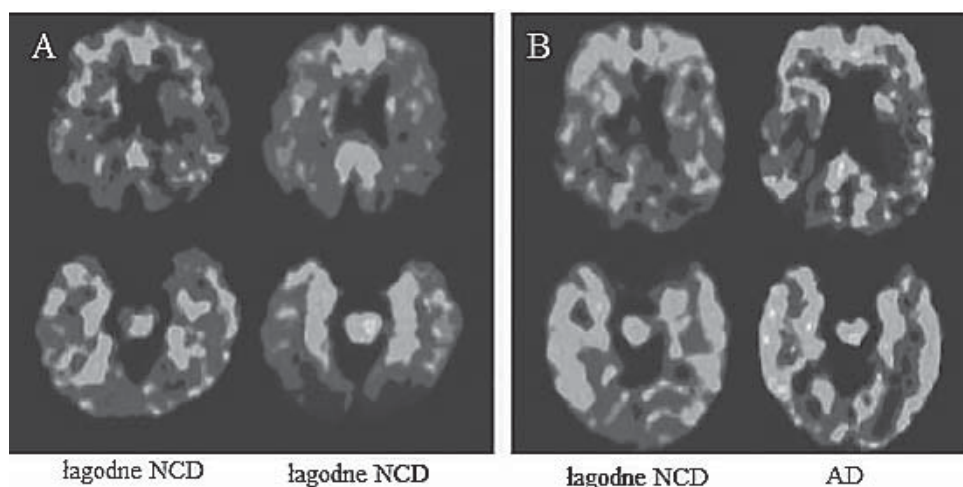
Pozytonowa tomografia emisyjna (ang. positron emission tomography – PET) należy do nowoczesnych technik molekularnych pozwalających na obrazowa-

nie płytek amyloidowych. Pozwala więc na diagnostykę alzheimerowskich zaburzeń neuropoznawczych. Do badań umożliwiających określenie ilości β -amyloidu i białka tau w strukturach mózgu należą badania PIB PET (badanie PET przy użyciu marker Pittsburgh compound B) oraz FDDNP-PET (badanie PET z użyciem kwasu 2-(-1(6-[2-[M-188] fluoroetylo) (metylo) amino]-2-naftytylideno)melanonitrylowego) [12,14]. Badanie BIP PET umożliwia wykrycie włóknkowej postaci β -amyloidu, którego zwiększone występowanie obserwuje się w łagodnym NCD przed konwersją do AD [23]. Za pomocą pozytonowej tomografii emisyjnej możliwe jest również obrazowanie zaburzonych procesów fizjologicznych w strukturach mózgu. Niewłaściwy obrót glukozy może być wykryty w czasie badania 18F FDG PET (PET przy użyciu 18 fludeoksyglukozy).

U osób z łagodnymi NCD o etiologii alzheimerowskiej w badaniu PIB PET dochodzi do zwiększenia retencji PIB w przedniej i tylnej części kory zakrętu obręczy oraz korze czołowej i w części płata ciemieniowego [24]. Zhang i wsp. [25] przeprowadzili badanie, w którym potwierdzono wzrost wychwytu PIB we wspomnianych strukturach, czułość badania wynosiła 96%, swoistość 58%.

Liczne badania potwierdziły zwiększony wychwyty FDDNP u pacjentów z AD w tylnym zakręcie obręczy, płacie skroniowym, ciemieniowym i czołowym. U pacjentów z łagodnym NCD prowadzącym do rozwoju AD wychwyty jest zwiększony, ale nie w takim stopniu jak w pełnoobjawowym AD [28-30].

Zmiany w korze nowej są zależne od profilu neuropsychologicznego osób dotkniętych łagodnym NCD. Łagodne NCD z zaburzeniem jednej funkcji poznawczej – pamięci oraz łagodne NCD uogólnione, stwarza-



Rycina 2. Badanie FDDNP PET

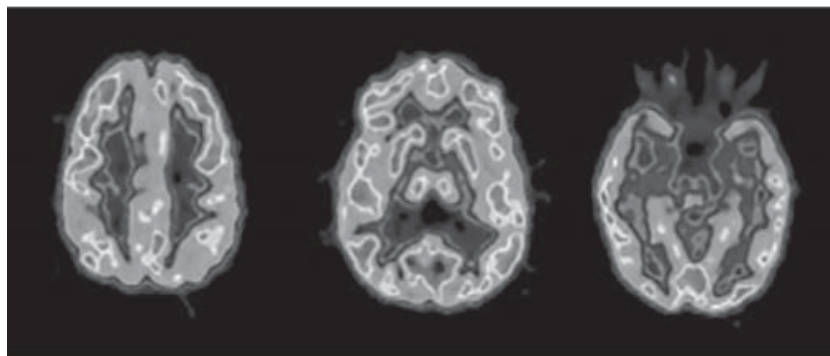
A – łagodne NCD, brak konwersji do AD; B – łagodne NCD, konwersja do AD [29]

Figure 2. FDDNP PET study

A – mild NCD, lack of conversion to AD; B – mild NCD, conversion to AD [29]

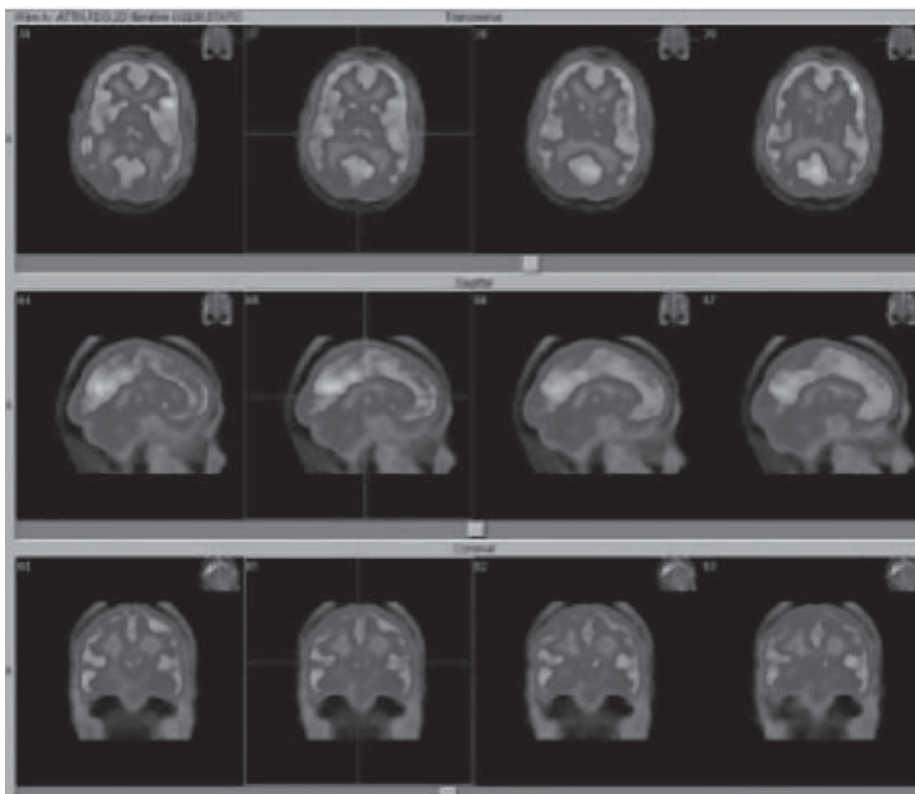
ją ryzyko konwersji w AD i dają inny obraz w badaniu 18 FDG PET niż łagodne NCD z wybiórczym zaburzeniem funkcji poznawczych. W postaciach obarczonych dużym ryzykiem konwersji do AD występuje znaczny hipometabolizm w strukturach przyśrodkowej części płatów skroniowych (ang. Medial Temporal Lobe – MTL) w hipokampie i w tylnym zakręcie obręczy. W reszcie przypadków obraz PET jest bardziej zmienny. Główną wadą badania 18 FDG PET jest niska swoistość w wykrywaniu zmian będących łagodnymi NCD poprzedzającymi AD (73%). Czułość w wykrywaniu

zmian określana jest na 94%. Jest to spowodowane zmniejszonym metabolizmem glukozy również w łagodnym NCD o innej etiologii. [26] Słusznym wydaje się stosowanie metody 18 FDG PET łącznie z badaniem PIB PET bądź FDDNP PET w celu określenia etiologii zmian w strukturach mózgu. W przypadku prawidłowego metabolizmu mózgu nie dochodzi do konwersji łagodnego NCD do AD. Z uwagi na wysoki koszt badań nie jest szeroko stosowane w diagnostyce łagodnego NCD. Występują dodatkowo trudności w interpretacji badań PET [24].



Rycina 3. Badanie 18-FDG PET u pacjenta z łagodnym NCD. Zmniejszony metabolizm glukozy w tylnym zakręcie obręczy, płacie ciemieniowym i skroniowym [33]

Figure 3. 18-FDG PET study in patients with mild NCD. Reduced glucose metabolism in the back corner of the rim, parietal lobe and temporal lobe [33]



Rycina 4. Badanie SPECT (99m Tc-HMPAO) u pacjenta z łagodnym NCD, u którego po 2 latach rozwinęła się AD. Obecna hipoperfuzja regionów skroniowo-ciemiennych [14]

Figure 4. SPECT (99mTc-HMPAO) study in a patient with mild NCD in which 2 years later developed AD. Current hypoperfusion regions temporo-parietal [14]

Ocena mózgowego przepływu krwi w tomografii emisyjnej pojedynczych fotonów

Tomografia emisyjna pojedynczych fotonów (ang. single-photon emission computed tomography – SPECT) umożliwia wizualizację mózgowego przepływu krwi oraz metabolizmu wybranych okolic. Stosuje się radiofarmaceutyki znakowane najczęściej technetem – ^{99m}Tc, rzadziej inne, np. jod-¹²³I lub pochodne amfetaminy. Substancje te przedostają się do tkanki mózgowej, w zależności od wielkości lokalnego przepływu mózgowego, skąd emitują promieniowanie gamma [14]. W badaniu SPECT w łagodnych NCD występuje obniżona perfuzja ciemieniowo-skroniowa i asymetria ciemieniowo-skroniowa. Wartości obserwowanej, obniżonej perfuzji mieszczą się pośrodku, pomiędzy występującymi u zdrowych osób i w AD [2]. W łagodnych NCD występuje widoczna w badaniu SPECT hipoperfuzja tylnej części zakrętu obręczy lewej, przedklinka oraz prawego płata czołowego [27,30]. Wykazano, iż w tylnej części zakrętu obręczy lewej występuje zmniejszona perfuzja u osób z łagodnym NCD, które rozwinie się w AD [23].

W różnych postaciach łagodnego NCD występują różnice w przepływie mózgowym. W chorobie Alzheimera i w zaburzeniach łagodnych NCD prowadzących do jego rozwoju pojawia się redukcja przepływów tylnych części płatów skroniowych i ciemieniowych [14].

Dyskusja

Badania neuroobrazowe dostarczają wartościowych informacji dotyczących stopnia zaawansowania i etiologii zmian w strukturach mózgu u osób z łagodnym NCD. Nie są jednak wykorzystywane w celu rutynowej diagnostyki tej jednostki chorobowej. Najczęstszym powodem zastosowania badań neuroobrazowych jest wykrycie ewentualnej organicznej przyczyny (np. nowotwór) bądź naczyniowej etiologii zaburzeń neuropoznawczych.

Ze względu na łatwą dostępność, w codziennej praktyce stosuje się badanie tomografii komputerowej, które jest w stanie ukazać zmiany charakterystyczne dla łagodnych NCD. Nie posiada ono jednak tak wysokiej rozdzielczości jak badanie MR [14]. Diagnostyka łagodnych zaburzeń neuropoznawczych sprowadza się najczęściej do wywiadu przeprowadzonego z pacjentem, badania przedmiotowego oraz badań neuropsychologicznych.

W diagnostyce przydatna jest zbiorcza ocena zaniku mózgu w powtarzanych co rok badaniach longitudinalnych. W dotychczasowych publikacjach nie wszystkie przeprowadzone badania uwzględniały rozwój zmian w obrębie mózgu na przestrzeni kilku lat. Informacje

takie dąłyby możliwość ustalenia dokładniejszych kryteriów diagnostycznych w łagodnym NCD w badaniach neuroobrazowych, pozwoliłyby również na ocenę możliwej progresji zmian u pacjentów.

Wczesna diagnostyka łagodnych NCD pozwala na wdrożenie odpowiedniej opieki nad pacjentem a także na ocenę ryzyka zachorowania na chorobę Alzheimera. Średni czas konwersji łagodnych NCD do pełnoobjawowej choroby Alzheimera wynosi 4,4 lat [8], natomiast zmiany w obrębie struktur mózgu mogą poprzedzać rozwój objawów choroby o 10 lat [14]. Dokonując oceny łagodnego NCD o etiologii alzheimerowskiej należy wykluczyć inne możliwe przyczyny pojawienia się zaburzeń neuropoznawczych, np. początek otępienia o etiologii naczyniowej bądź otępienia z ciałami Lewy'ego. Wzrost liczby zachorowań na zaburzenia neuropoznawcze wiąże się z istotnymi konsekwencjami zdrowotnymi, społecznymi i ekonomicznymi. Zaburzenia neuropoznawcze są jedną z głównych przyczyn niepełnosprawności i śmiertelności u osób w podeszłym wieku. Duże znaczenie mają badanie naukowe prowadzone nad nowymi metodami terapii. Możliwe, że wczesna diagnostyka łagodnych NCD o etiologii alzheimerowskiej pozwoli w przyszłości na wczesne rozpoczęcie leczenia.

Badania obrazowe niewątpliwie mogą być ważnym elementem diagnostyki łagodnych NCD. Konieczne są jednak kolejne badania naukowe umożliwiające określenie kryteriów diagnostycznych dla poszczególnych typów i stopnia zaawansowania zaburzeń poznawczych. Ciągły rozwój technik neuroobrazowania stwarza duże możliwości wczesnej diagnostyki omawianych schorzeń.

Wnioski

Techniki obrazowania metodą rezonansu magnetycznego, pozytonowa tomografia emisyjna (PET) i tomografia emisyjna pojedynczych fotonów (SPECT) są badaniami mającymi zastosowanie w diagnostyce łagodnych zaburzeń neuropoznawczych o etiologii alzheimerowskiej. Nie są określone jednak standardowe kryteria charakteryzujące wczesne stadium rozwoju łagodnych NCD. Badania neuroobrazowe z uwagi na trudną dostępność nie są stosowane w codziennej praktyce klinicznej. Kolejne badania naukowe z zastosowaniem technik neuroobrazowania mogą dostarczyć dokładnych informacji o etiologii występujących zmian oraz ułatwić szukanie nowych terapii łagodnych NCD.

Konflikt interesów / Conflict of interest

Brak/None

Piśmiennictwo

1. Jeste DV, Lieberman JA, Fassler D, Peele R, Benson S, Young ML i wsp. Diagnostic and statistical manual of mental disorders. 5th ed. In: Neurocognitive Disorders. Arlington: American Psychiatric Association; 2013. p. 591-643.
2. Szczudlik A, Barcikowska-Kotowicz M, Gabryelewicz T, Opala G, Parnowski T, Kuźnicki J i wsp. Sytuacja osób chorych na chorobę Alzheimera w Polsce. Raport RPO. In: Opala G. Starzenie się społeczeństwa – aktualne dane, prognozy demograficzne i rekomendacje wynikające z polskiej prezydencji w Radzie Unii Europejskiej Polskie Towarzystwo Alzheimerowskie. Warszawa: Biuro Rzecznika Praw Obywatelskich; 2014. p. 8-16.
3. Petersen RC, Roberts RO, Knopman DS, Geda YE, Cha RH, Pankratz VS i wsp. Prevalence of mild cognitive impairment is higher in men. The Mayo Clinic Study of Aging. *Neurology*. 2010;75:889-97.
4. Hanninen T, Hallikainen M, Tuomainen S, Vanhanen M, Soininen H. Prevalence of mild cognitive impairment: a population-based study in elderly subjects. *Acta Neurol Scand*. 2002;106:148-54.
5. Larrieu S, Letenneur L, Orgogozo JM, Fabrigoule C, Amieva H, LeCarret N i wsp. Incidence and outcome of mild cognitive impairment in a population-based prospective cohort. *Neurology*. 2002;59:1594-9.
6. Gawęł M, Potulska-Chromik A. Neurodegenerative diseases: Alzheimer's and Parkinson's disease. *Post Nauk Med*. 2015;28(7):468-76.
7. Bartoszewska M. Molecular mechanism of Alzheimer's disease. *Post biol komórki*. 2008;35(3):333-50.
8. Gabryelewicz T. Patogeneza i przebieg zaburzeń poznawczych w podeszłym wieku; łagodne zaburzenia poznawcze i ryzyko konwersji do otępienia. Rozprawa habilitacyjna. Warszawa; 2007.
9. Gabryelewicz T. Łagodne zaburzenia poznawcze. *Post Nauk Med*. 2011;24(8):688-91.
10. Nesteruk M, Nesteruk T, Styczyńska M, Barczak A, Mandecka M, Walecki J, et al. Predicting the conversion of mild cognitive impairment to Alzheimer's disease based on the volumetric measurements of the selected brain structures in magnetic resonance imaging. *Neurol Neuroch Pol*. 2015;49:349-53.
11. Milne A, Culverwell A, Guss R, Tuppen J, Whelton R. Screening for dementia in primary care: a review of the use, efficacy and quality of measures. *Int Psychogeriatr*. 2008;20:911-26.
12. Iracleous P, Nie JX, Tracy CS, Moineddin R, Ismail Z, Shulman KI i wsp. Primary care physicians' attitudes toward cognitive screening: findings from a national postal survey. *Int J Geriatr Psychiatry*. 2010;25(1):23-9.
13. Kantarci K, Xu Y, Shiung MM, O'Brien PC, Cha RH, Smith GE i wsp. Comparative diagnostic utility of different MR modalities in mild cognitive impairment and Alzheimer's disease. *Dement Geriatr Cogn Disord*. 2002;14(4):198-207.
14. Walecki J, Pawłowska-Detko A, Gabryelewicz T, Barcikowska M, Ignaciuk K. Application of contemporary imaging methods in diagnostics of mild cognitive impairment. *Pol J Radiol*. 2006;71(1):59-71.
15. Scheltens P, Leys D, Barkhof F, Huglo D, Weinstein HC, Vermersch P i wsp. Atrophy of medial temporal lobes on MRI in probable Alzheimer's disease and normal aging: diagnostic value and neuropsychological correlates. *J Neurol Neurosurg Psychiatry*. 1992;55:967-72.
16. Thomann PA, Johannes P, Wüstenberg T, Giesel FL, Seidl U, Schönknecht P i wsp. Strukturalne Zmiany w MRI u osób z zespołem łagodnych zaburzeń poznawczych oraz chorobą Alzheimera. *Psychogeriatr Pol*. 2005;2(1):1-12.
17. Magierski R, Sobów T, Kłoszewska I. Magnetic resonance spectroscopy in degenerative diseases of the central nervous system. *Post Psychiatr Neurol* 2005;14(2):155-63.
18. Graff-Radford J, Kantraci K. Magnetic resonance spectroscopy in Alzheimer's disease. *Neuropsychiatr Dis Treat*. 2013;9:687-96.
19. Kantraci K, Smith GE, Ivnik RJ, Petersen RC, Boeve BF, Knopman DS i wsp. 1 H magnetic resonance spectroscopy, cognitive function, and apolipoprotein E genotype in normal aging, mild cognitive impairment and Alzheimer's disease. *J Int Neuropsychol Soc*. 2002;8:934-42.
20. Angelie E, Bonmartin A, Boudraa A, Gonnaud PM, Mallet JJ, Sappey-Marinier D i wsp. Regional differences and metabolic changes in normal aging of the human brain: proton MR spectroscopic study. *Am J Neuroradiol*. 2001;22:119-27.
21. Kantraci K. Proton MRS in Mild Cognitive Impairment. *J Magn Reson Imaging*. 2013;37(4):770-7.

22. Wagner A, Shannon B, Kahn I, Buckner R. Parietal lobe contributions to episodic memory retrieval. *Trends Cogn Sci.* 2005;9(9):445-53.
23. Albert M, DeKosky S, Dickson D, Dubois B, Feldman HH, Fox NC i wsp. The diagnosis of mild cognitive impairment due to Alzheimer's disease: Recommendations from the National Institute on Aging and Alzheimer's Association workgroup. *Alzheimers Dement.* 2011;7:270-9.
24. Mosconi L, Tsui WH, Herholz K, Pupi A, Drzezga A, Luciqnani G i wsp. Multicenter Standardized 18F-FDG PET Diagnosis of Mild Cognitive Impairment, Alzheimer's Disease, and Other Dementias. *J Nuclear Med.* 2008;49:390-8.
25. Zhang S, Smailagic N, Hyde C, Noel-Storr AH, Takwoingi Y, McShane R i wsp. (11)C-PIB-PET for the early diagnosis of Alzheimer's disease dementia and other dementias in people with mild cognitive impairment (MCI). *Cochrane Database Syst Rev.* 2014;23:7.
26. Huang C, Wahlund LO, Svensson L, Winblad B, Julin P. Cingulate cortex hypoperfusion predicts Alzheimer's disease in mild cognitive impairment. *BMC Neurology.* 2002;2:9.
27. Kawasaki Y. Advance prediction of Mild Cognitive Impairment (MCI) using (99m)Tc-ECD SPECT brain blood flow imaging. *Nihon Ronen Igakkai Zasshi.* 2008;45(2):202-10.
28. Newsberg A, Alavi A. PET in the aging brain. *Elsevier* 2010;5(1):127-8.
29. Small G, Siddarth P, Kepe V, Ercoli LM, Burggren AC, Bookheimer SY i wsp. Prediction of Cognitive Decline by Positron Emission Tomography of Brain Amyloid and Tau. *Arch Neurol.* 2012;69(2):215-22.
30. Chetelat G, Desgranges B, Sayette V. Mild cognitive impairment: Can FDG -PET predict who is to rapidly convert to Alzheimer's disease? *Neurology.* 2003;60(8):1374-7.
31. Prashanti V, Clifford RJ. Role of structural MRI in Alzheimer's disease. *Alzheimers Res Ther.* 2010;2(23):1-10.
32. Golby A, Silverberg G, Race E, Gabrieli S, O'Shea J, Knierim K i wsp. Memory encoding in Alzheimer's disease: an fMRI study of explicit and implicit memory. *Brain.* 2005;128(4):773-87.