

**OPIS PRZYPADKU / CASE REPORT**

Otrzymano/Submitted: 13.04.2024 • Zaakceptowano/Accepted: 16.05.2024

© Akademia Medycyny

**Intubacja tchawiczo-podbródkowa – opis przypadku*****Submental intubation – case report*****Waldemar Iwańczuk<sup>1,2</sup> , Maciej Stagraczyński<sup>3</sup> ,****Magdalena Piotrowska<sup>1</sup> , Paweł Iwańczuk<sup>1</sup> ,****Agnieszka Werblińska<sup>1</sup> , Paulina Sadowska<sup>4</sup>**<sup>1</sup> Oddział Intensywnej Terapii Wojewódzki Szpital Zespolony w Kaliszu<sup>2</sup> Uniwersytet Kaliski<sup>3</sup> Oddział Chirurgii Szcękowo-Twarzowej Wojewódzki Szpital Zespolony w Kaliszu<sup>4</sup> Instytut Stomatologii Centralny Szpital Kliniczny Uniwersytetu Medycznego w Łodzi**Streszczenie**

Znieczulenie w chirurgii szczękowo-twarzowej jest dużym wyzwaniem dla anestezjologa. W chirurgii szczękowo-twarzowej drogi oddechowe powinny być udrożnione metodą, która w jak najmniejszym stopniu ogranicza dostęp operacyjny oraz swobodę działania operatora. Ten warunek spełnia dotchawicza intubacja podbródkowa. Jest ona alternatywą dla tracheostomii w operacjach stabilizacji rozległych złamań twarzoczaszki. Zabieg ten w odróżnieniu od tracheostomii jest łatwiejszy do wykonania i pozbawiony ciężkich powikłań. W pracy przedstawiono przypadek 22-letniego chorego operowanego z powodu mnogich obrażeń twarzoczaszki, u którego tą metodą udrożniono drogi oddechowe. *Anestezjologia i Ratownictwo 2024; 18: 95-103. doi:10.53139/AIR.20241811*

*Słowa kluczowe: chirurgia szczękowo-twarzowa, uraz twarzoczaszki, udrożnienie dróg oddechowych, intubacja tchawiczo-podbródkowa*

**Abstract**

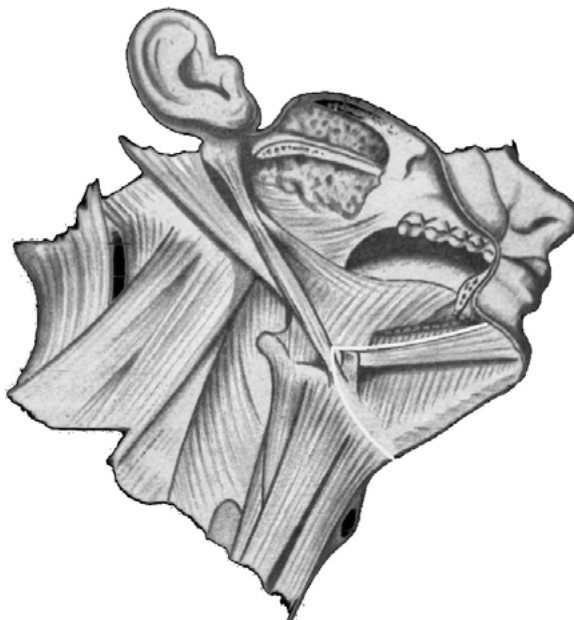Maxillofacial surgery is surgical branch where anesthesia can be especially tough and challenging- because of that it sometimes require non-standard methods and solutions. One of main purposes of effective and appropriate airway management methods for this surgery branch is to avoid significant limitation of range of motion and field of view for surgeon. Submental intubation can be classified to group of airway management methods which fulfill these conditions. Therefore, submental intubation is especially recommended during surgeries which reason are facial, mandible or maxillary fractures and when conventional intubation interferes surgical access. The crucial aim of this publication is to present and describe specificity of submental intubation using for that purpose an example of 22-year-old patient operated because of multiple fractures of facial bones, mandible and maxilla. *Anestezjologia i Ratownictwo 2024; 18: 95-103. doi:10.53139/AIR.20241811*

*Keywords: surgery, maxillofacial injury, airway management, submental intubation*

## Wstęp

Znieczulenie do zabiegów z zakresu chirurgii szczękowo-twarzowej jest dużym wyzwaniem dla anestezjologa. Chirurgia szczękowo-twarzowa jest dziedziną, w której wspólny obszar działania anestezjologa i operatora wymusza specyficzne sposoby udrożnienia dróg oddechowych. Wtedy, gdy z powodu złamań kości nosa intubacja nosowo-tchawicza jest niemożliwa do przeprowadzenia, a ustno-tchawicza niewskazana ze względu na charakter zabiegu operacyjnego, możliwe są dwa sposoby postępowania- tracheostomia lub intubacja tchawiczo-podżuchwowa. Podczas intubacji tchawiczo-podbródkowej rurka intubacyjna po wprowadzeniu do tchawicy jest następnie przeciągnięta na zewnątrz przez chirurgicznie wykonany kanał. Jego wewnętrzny otwór znajduje się w dnie jamy ustnej pomiędzy ujściem ślinianek podżuchwowych a żuchwą, około 1-2 cm od wędzidełka języka i fałdu językowego. Zewnętrzny otwór znajduje się w okolicy podbródkowej. Jest to przestrzeń zawarta pomiędzy przyśrodkowymi brzegami przednich brzuśców obu mięśni dwubrzuścowych. Ma ona kształt trójkąta, którego podstawą jest kość gnykowa, a wierzchołek umiejscowiony jest na żuchwie. W jej obrębie nie przebiegają żadne duże naczynia, a znajduje się tylko tkanka łączna oraz podbródkowe węzły chłonne, dlatego ryzyko krwawienia jest niewielkie (rycina 1). Metoda ta jest alternatywą dla tracheostomii [1-7]. Jest ona w porównaniu z tracheostomią zdecydowanie mniej inwazyjna, a przez to pozbawiona ryzyka powstania ciężkich powikłań, a także łatwiejsza do wykonania. Intubacja tchawiczo-podbródkowa jest szczególnie użyteczna podczas operacji złamań kości twarzoczaszki, w których rurka założona podczas konwencjonalnej intubacji utrudnia lub znacznie ogranicza dostęp chirurgiczny. Ponadto w tych zabiegach istnieje konieczność zbliżenia zębów i zamknięcia ust w celu sprawdzenia wyrównania fragmentów złamań oraz kontroli zgryzu. Zabieg wymaga ścisłej współpracy anestezjologa i chirurga. Pierwszy opis intubacji tchawiczo-podbródkowej przedstawił w 1986 r. hiszpański chirurg szczękowy F. H. Altemir, a w późniejszych latach zaprezentowano kilka jej nieznacznych modyfikacji [8]. Green i Moore zaproponowali użycie dwóch rurek intubacyjnych [9]. Pierwsza służyła do tymczasowej intubacji tchawicy, natomiast druga przeprowadzana przez kanał chirurgiczny w odwrotnym kierunku niż w klasycznym sposobie Altemira prze-

znaczona była do docelowego udrożnienia dróg oddechowych [9]. Biswas stosował zestaw do tracheostomii metodą Griggsa do wytworzenia kanału przezskórnego [10]. Nyarady dokładnie określił optymalne miejsce przejścia rurki przez dno jamy ustnej zapewniające największe bezpieczeństwo tej procedury za pomocą reguły 2-2-2: nacięcie o długości 2 cm, 2 cm od linii środkowej dna jamy ustnej i 2 cm równoległe do brzegu żuchwy [11].



Rycina 1. Przestrzeń podbródkowa

Figure 1. Submental space

*zmodyfikowano za: Anatomia człowieka. Repetytorium R. Aleksandrowicz B. Ciszek K. Krasucki PZWL Warszawa 2016.*

## Cel pracy

Celem tego artykułu jest przedstawienie intubacji tchawiczo-podbródkowej jako metody udrożnienia dróg oddechowych w chirurgii szczękowo-twarzowej na przykładzie chorego operowanego z powodu mnogich złamań kości środkowego i dolnego piętra twarzy.

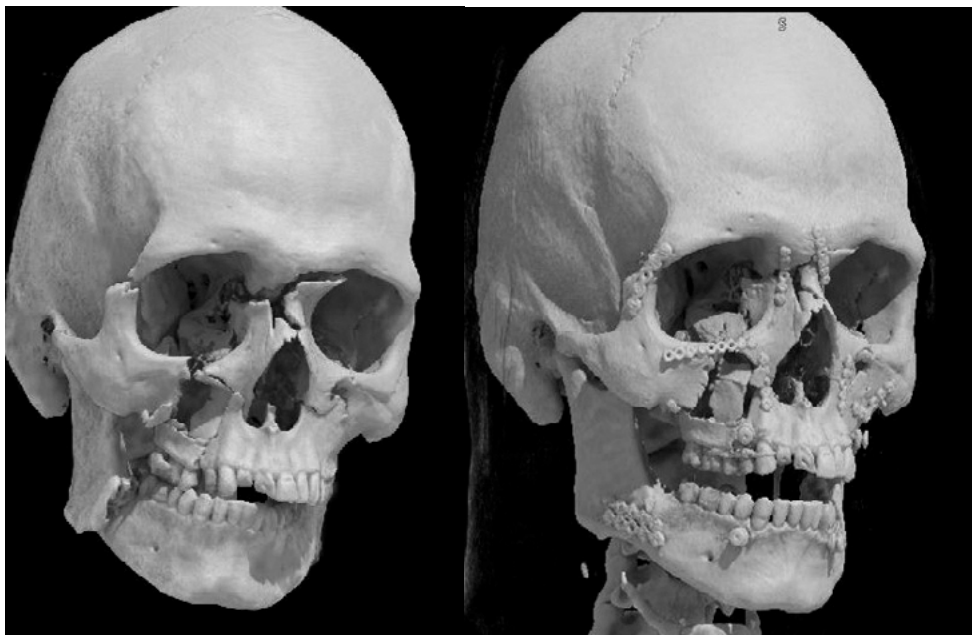
## Opis przypadku

22 letni chory doznał urazu wielonarządowego: czaszkowo-mózgowego, klatki piersiowej oraz kręgosłupa lędźwiowego wskutek wypadku komunika-

cyjnego. W wyniku urazu czaszkowo- mózgowego doszło do: wieloodłamowego złamania kości nosa oraz sitowia, wieloodłamowego złamania dolnych części zatok czołowych z krwawieniem do ich światła, złamania zatoki szczękowej prawej- ściany przedniej, tylnej i przyśrodkowej, z przemieszczeniem odłamów do sąsiadujących przestrzeni twarzoczaszki, szczelina złamania ściany przedniej przechodzi na trzon szczęki prawej pomiędzy zębami przedtrzonowymi, złamanie ściany dolnej oraz bocznej oczodołu prawego z przemieszczeniem, złamania ściany przyśrodkowej oczodołu prawego z przemieszczeniem odłamów do oczodołu, wieloodłamowego złamania zatoki szczękowej lewej, ściany przedniej, tylnej i przyśrodkowej z przemieszczeniem odłamów do sąsiadujących przestrzeni twarzoczaszki, obustronnego złamania wyrostków skrzydłowych przyśrodkowego i bocznego (złamanie LeForta typu I i II oraz niepełny typ III), złamania gałęzi żuchwy po stronie prawej za zębami trzonowymi ze znacznym przemieszczeniem gałęzi bocznie i do przodu, zwichnięcia żuchwy po stronie prawej (rycina 2). Ponadto obecność pęcherzyków powietrza w jamie czaszki sugerowała złamanie kości podstawy czaszki. Uraz klatki piersiowej spowodował: obustronne stłuczenie płuc, lewostronne złamanie żeber VII-XI oraz obustronną płaszczynową odnę-

opłucnową. Ponadto u chorego doszło do niestabilnego kompresyjnego złamania kręgu L1.

Chory został zakwalifikowany do operacji stabilizacji złamań twarzoczaszki w trybie planowym. Zabieg przeprowadzono w 7 dniu po urazie. W badaniu anestezyjologicznym stan fizyczny chorego oceniono na ASA 2, warunki do intubacji tchawicy określono jako trudne z powodu ograniczonego otwarcia jamy ustnej spowodowanego zwichnięciem i złamaniem żuchwy oraz znaczną bolesnością. W czasie indukcji znieczulenia wentylacja na maskę skuteczna przy udrożnieniu dróg oddechowych rurką ustno-gardłową. Podczas laryngoskopii punktacja 3A w zmodyfikowanej wg Cooka skali Cormack-Lehane. Wejście do krtani uwi-doczniono przy pomocy wideolaryngoskopu. Zbrojoną rurką intubacyjną o średnicy 8,0 mm wprowadzono bezproblemowo do tchawicy przy pomocy prowadnicy Bougie. Następnie wykonano kanał w okolicy podbródkowej, którego wewnętrzny koniec znajdował się po prawej stronie dna jamy ustnej około 2 cm od jej linii pośrodkowej i około 1,5 cm za fałdem języka. Najpierw przez kanał przeciągnięto balonik kontrolny, a następnie pozbawioną adaptera rurkę intubacyjną, wykorzystując w tym celu założone na jej koniec lejce z nici chirurgicznych. Manewr ten trwał 2 minuty, a cały zabieg intubacji tchawiczo-podbródkowej



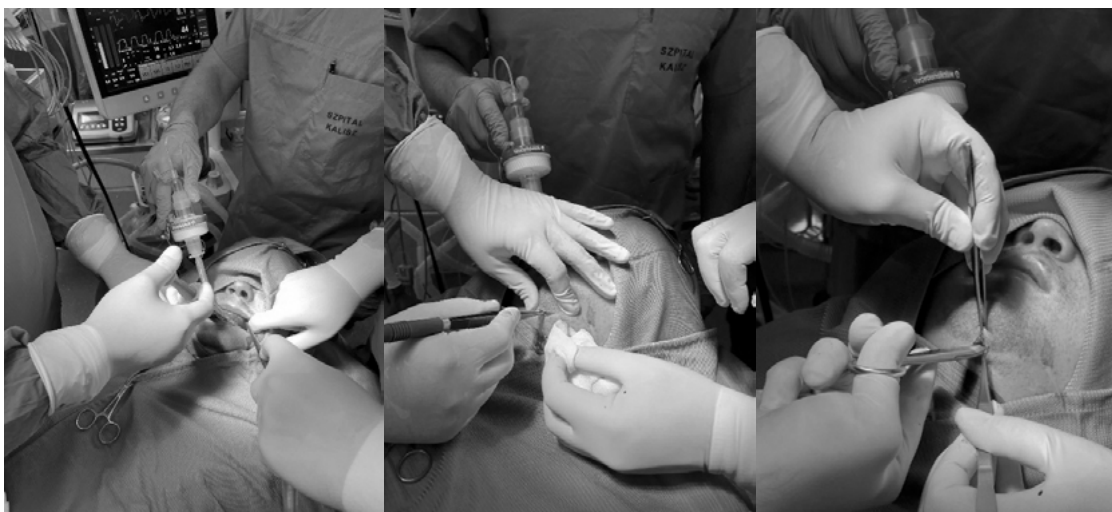Rycina 2. Rekonstrukcja 3D złamań kości twarzoczaszki przed operacją i po operacji  
Figure 2. Reconstruction 3D maxillofacial fractures before and after surgery

8 minut. Płuca chorego były wentylowane 100% O<sub>2</sub> do czasu odłączenia respiratora podczas przeprowadzania rurki intubacyjnej. Podczas bezdechu wysycenie hemoglobiny tlenem wynosiło 97-98%. Zabieg operacyjny zespolenia mnogich złamań kości nosa, szczęki, żuchwy oraz kości oczodołu i zatoki szczękowej trwał około 7 godzin. Podczas niego nie wystąpiły jakiegokolwiek trudności z utrzymaniem drożności dróg oddechowych oraz utlenowaniem chorego. W jego trakcie wykonano rekonstrukcję kości twarzoczaszki z osteosyntezą minipłytkową za pomocą płyt i śrub 1,5 i 2,0 firmy ChM, a także rekonstrukcję dna prawego oczodołu płytą resorbowalną (rycina 2). Po zakończeniu operacji pozbawiony adaptera koniec rurki intubacyjnej z powrotem został przeprowadzony do jamy ustnej, a końce chirurgicznego kanału w okolicy podbródkowej i w dnie jamy ustnej zostały zaopatrzone szwami. Chory wybudził się trzy godziny po operacji na OIT i został bezproblemowo rozintubowany. Przebieg zabiegu intubacji tchawiczopodbródkowej przedstawiają ryciny 3-5.

## Dyskusja

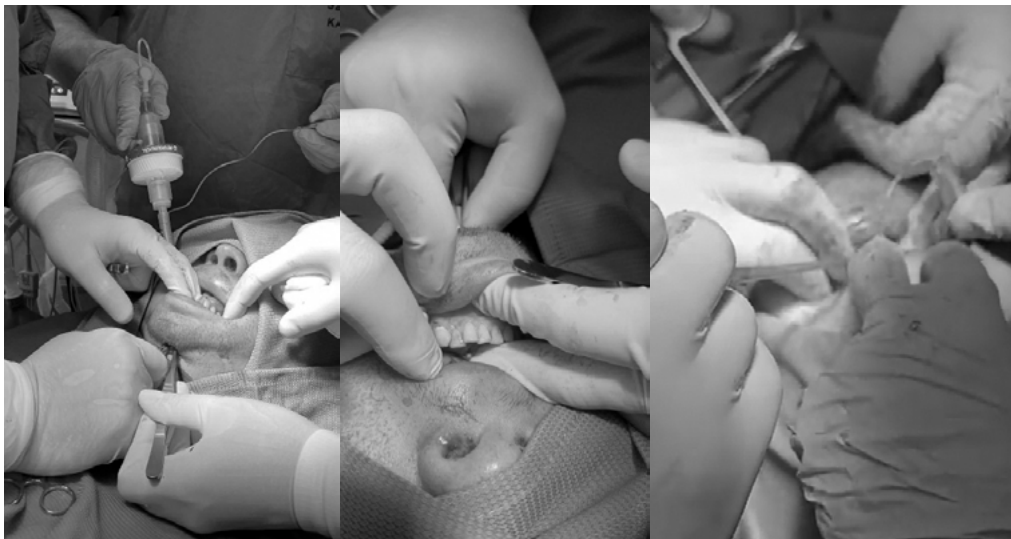Podczas zabiegów stabilizacji złamań kości twarzoczaszki istnieje kilka możliwości udrożnienia dróg oddechowych. Są to: intubacja ustno-tchawi-

cza, nosowo-tchawicza, tchawiczopodbródkowa, zatrzonowcowa oraz tracheostomia. Sposób udrożnienia dróg oddechowych zależy od rodzaju urazu, charakteru zabiegu operacyjnego oraz przewidywanej długości wentylacji mechanicznej. Każda z tych metod ma swoje wady i zalety (tabela I). Tracheostomia oraz intubacja tchawiczopodbródkowa umożliwiają wykonanie zabiegu u chorych z obrażeniami twarzoczaszki bez ograniczenia dostępu chirurgicznego i swobody działania operatora. Intubacja tchawiczopodbródkowa jest metodą, która w porównaniu z tracheostomią wypada korzystniej, szczególnie pod względem bezpieczeństwa. Jundt w analizie 842 zabiegów intubacji tchawiczobródkowej nie odnotował żadnego ciężkiego powikłania [2]. Łżejsze powikłania wystąpiły u 60 chorych. Były to: zakażenie skóry (2,73%- 23 przypadki), czasowa przetoka w miejscu kanału chirurgicznego (1,19%- 10 przypadków), krwawienie żyłne (0,24%- 2 przypadki), przerośnięta blizna w miejscu nacięcia skóry (0,36%- 3 przypadki), przejściowe porażenie nerwu językowego (0,12%- 1 przypadek), nadżerka błony śluzowej dna jamy ustnej (0,12%- 1 przypadek). Ponadto w czasie zabiegu wystąpiły trudności techniczne takie jak: przypadkowa ekstubacji (0,24%- 2 przypadki), przemieszczenie się rurki intubacyjnej do prawego oskrzela głównego (0,59%- 5 przypadków), uszkodzenie rurki intubacyjnej (1,19%-



Rycina 3. Wykonanie w przestrzeni podbródkowej kanału prowadzącego do dna jamy ustnej. Końcówka narzędzia przebija błonę śluzową dna jamy ustnej około 2 cm od linii środkowej i fałdu podjęzykowego.

Figure 3. Making a channel in the submental space leading to the floor of the mouth. The tip of the tool pierces the mucosa of the floor of the mouth about 2 cm from the midline and sublingual fold.

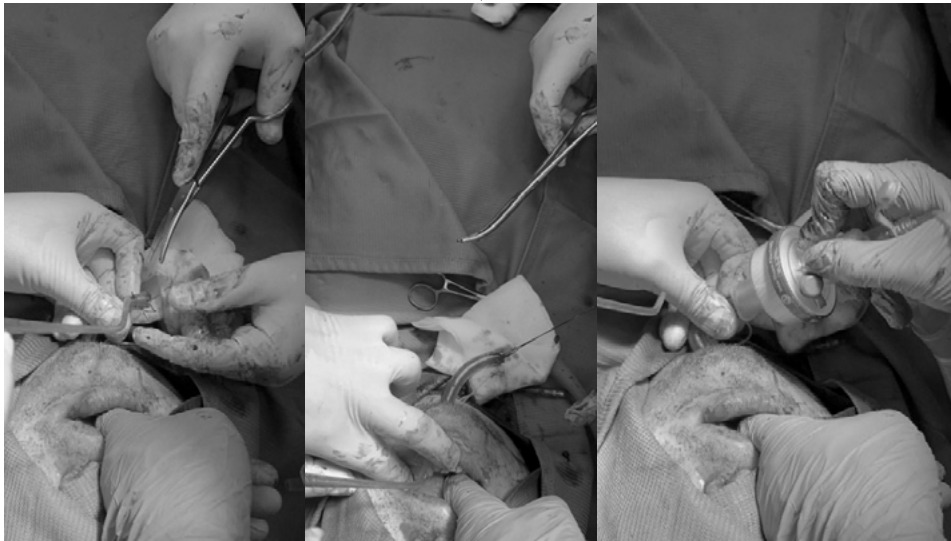

Rycina 4. Pean w jamie ustnej. Końcówka zbrojonej rurki intubacyjnej pozbawiona adaptera zostaje uchwycona przez kleszczyki. Przeprowadzenie rurki przez kanał w dnie jamy ustnej ułatwiają założone na jej koniec grube nici chirurgiczne. Przez cały czas anestezjolog kontroluje położenie rurki intubacyjnej w jamie ustnej zapobiegając przypadkowej ekstubacji. Ograniczone otwarcie jamy ustnej stanowi istotne utrudnienie podczas tego zabiegu.

Figure 4. Pean's forceps in oral cavity. The end of a reinforced endotracheal tube stripped of its adapter is gripped by Pean's forceps. The passage of the tube through the canal in the floor of the mouth is facilitated by thick surgical threads attached to the end of the tube. At all times, the anesthesiologist controls the position of the endotracheal tube in the oral cavity preventing accidental extubation. The limited opening of the oral cavity is a significant complication during this procedure.

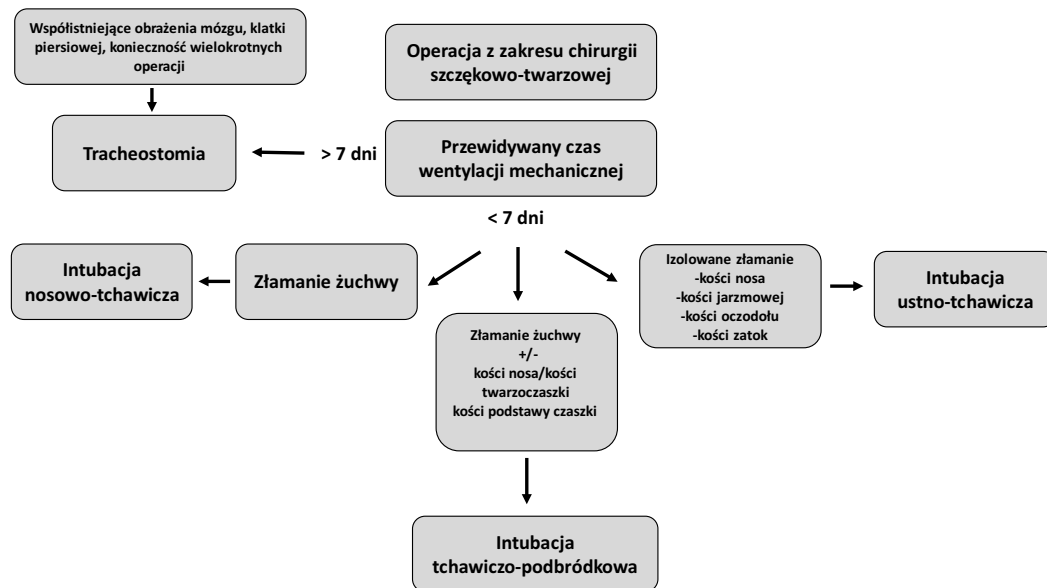
10 przypadków). Podobne zestawienie przedstawili także inni autorzy. Gadre analizując 400 zabiegów intubacji tchawiczo-podbródkowej nadmienia tylko o 2 powikłaniach w postaci czasowej przetoki oraz uszkodzeniu balonu kontrolnego rurki intubacyjnej podczas przeprowadzania jej przez chirurgiczny kanał [5]. Scafati na materiale 107 operowanych wymienia 19 powikłań (zakażenie rany pooperacyjnej-11 przypadków, czasowa przetoka-8 przypadków) [6]. Chandu z kolei obserwował przejściowe uszkodzenia nerwu językowego u 2 z 44 chorych, u których wykonano intubację tchawiczo-podbródkową [7]. Tylko pojedyncze doniesienia raportują o uszkodzeniu ślinianek podjęzykowych lub przewodu ślinianki podżuchwowej (przewód Whartona) [12,13]. Dla kontrastu powikłania związane z tracheostomią występują u 25-40 % operowanych, w tym śmiertelne u 0,5-2,7% [14-16]. Także pod względem czasu trwania zabiegu oraz odsetka skuteczności procedury intubacja tchawiczo-podbródkowa wypada korzystniej. W cytowanych analizach wszystkie zabiegi zakończyły się powodze-

niem, a czas trwania zabiegu od intubacji dotychczas do czasu podłączenia przeciągniętej przez kanał chirurgiczny rurki do respiratora wyniósł od 2 do 30 minut, średnio 9,9 minuty [2, 5-7]. U żadnego chorego podczas odłączenia od respiratora w czasie wykonywania tego zabiegu nie doszło do niedotlenienia. Jedyne co przemawia za wykonaniem tracheostomii to przewidywana długotrwała wentylacja mechaniczna. Dotyczy to chorych, u których uraz twarzoczaszki współistnieje z innymi obrażeniami w przebiegu których są wskazania do przedłużonej wentylacji lub zakwalifikowanych do wielokrotnych operacji. Najczęściej intubację tchawiczo-podbródkową wykonuje się w sposób opisany przed Altemira, w którym rurka intubacyjna przeprowadzana jest z jamy ustnej na zewnątrz przez wytworzony w jej dnie kanał chirurgiczny [1-7]. W celu ułatwienia tego manewru często na koniec rurki intubacyjnej zakładano lejce z nici chirurgicznych. O wiele rzadziej intubacja tchawiczo-podbródkowa jest wykonywana w modyfikacji Greena i Moora, wówczas kierunek wprowadzania rurki



Rycina 5. Rurka intubacyjna zostaje przeciągnięta przez otwór w dnie jamy ustnej, nici chirurgiczne zostają usunięte, a następnie przez nałożony adapter rurka intubacyjna zostaje podłączona do aparatu do znieczulenia. Rurka intubacyjna musi być podciągnięta na odpowiednią długość, aby nie przeszkadzała podczas czynności chirurgicznych, ale jednocześnie nie może być zbyt napięta, ponieważ powoduje to niebezpieczeństwo przypadkowej ekstubacji.

Figure 5. The endotracheal tube is pulled through the opening in the floor of the mouth, the surgical threads are removed, and then through the applied adapter the endotracheal tube is connected to the anesthesia machine. The endotracheal tube must be pulled up to the right length so that it does not interfere with surgical activities, but at the same time it must not be too tight, as this causes the danger of accidental extubation.



Rycina 6. Wybór metody udrożnienia dróg oddechowych w operacjach twarzoczaszki

Figure 6. Selection of airway management in maxillofacial surgery

przez kanał chirurgiczny jest odwrotny, a zbrojona rurka intubacyjna jest wprowadzana do tchawicy po usunięciu tymczasowej [9]. Ten sposób postępowania według jego autorów pozwala do minimum skrócić czas bezdechu w porównaniu z „klasyczną” metodą Altemira. Istotną wadą techniki wstecznej jest możliwość wprowadzenia infekcji z jamy ustnej do dróg oddechowych. Sporadycznie w wybranych sytuacjach zamiast rurki intubacyjnej używano także klasycznej maski krtaniowej lub rurki Combitube [17].

Combitube używano u chorych z krwawieniem w obrębie jamy ustnej i gardła, wówczas wypełnienie balona gardłowego służyło do tamponady naczyń tej okolicy. Kanał chirurgiczny wytwarzano także w okolicy podżuchwowej (intubacja tchawiczopodżuchwowa), jednak ze względu na znacznie większe ryzyko uszkodzenia przewodu Whartona, ślinianek podjęzykowych oraz tętnicy podjęzykowej ta modyfikacja klasycznej metody Altemira jest obecnie rzadko stosowana [18,19]. Intubacja tchawiczopodbródkowa jest stosun-

Tabela I. Metody udrożnienia dróg oddechowych w chirurgii szczękowo-twarzowej

Table I. Methods of airway management in maxillofacial surgery

Metoda udrożnienia dróg oddechowych	Uwagi (wskazania, przeciwwskazania, wady i zalety metody).
Intubacja ustno-tchawicza	<p><b>Zalety:</b> Mała inwazyjność. Mała częstość powikłań. Zabieg stosunkowo prosty technicznie do wykonania.</p> <p><b>Wady:</b> Stosowana w ograniczonej ilości zabiegów – złamania kości nosa, złamania kości żuchwy bez przemieszczeń. Możliwa kolizja działań chirurga i anestezjologa. Ograniczone pole chirurgiczne. Duże ryzyko przypadkowej ekstubacji. Brak możliwości zbliżenia zębów podczas operacji i stabilizacji międzyszczękowej.</p>
Intubacja nosowa-tchawicza	<p><b>Zalety:</b> Umożliwia przeprowadzenie zabiegów wymagających pełnego dostępu do jamy ustnej oraz śródoperacyjnego zbliżenia zębów. Brak kolizji działań chirurga i anestezjologa. Mała częstość przypadkowej ekstubacji.</p> <p><b>Wady:</b> Trudniejsza technicznie do wykonania od intubacji ustno-tchawicznej. Niemożliwa do wykonania przy złamaniach kości nosa. Przeciwwskazana przy obecności płynotoku i złamaniach podstawy czaszki oraz zaburzeniach krzepnięcia. Możliwe powikłania w postaci uszkodzenia błony śluzowej nosa, uszkodzenia kości, krwawienia, zapalenia zatok i ucha środkowego.</p>
Intubacja tchawiczopodbródkowa	<p><b>Zalety:</b> Możliwość wykonania pełnego spektrum zabiegów z zakresu chirurgii szczękowej, plastycznej i stomatologicznych. Bardzo dobry dostęp do pola operacyjnego. Alternatywa dla tracheostomii. Zdecydowanie mniej inwazyjna od tracheostomii i pozbawiona jej wad. Brak poważnych powikłań.</p> <p><b>Wady:</b> Podczas przeprowadzania rurki przez kanał śródskórny chory nie jest wentylowany-ryzyko niedotlenienia.</p>
Intubacja zatrzonowcowa	<p><b>Zalety:</b> Małoinwazyjna, umożliwia wykonanie niektórych zabiegów z zakresu chirurgii szczękowej i stomatologicznych. Możliwość wykonania przy całkowitym szczękociśku za pomocą fiberoskopu.</p> <p><b>Wady:</b> Przestrzeń potencjalna, nie występuje u każdego chorego. Intubacja przy użyciu fiberoskopu trudna technicznie do wykonania. Duże ryzyko okluzji rurki.</p>
Tracheostomia	<p><b>Zalety:</b> Zalecana przy wszystkich operacjach w zakresie chirurgii szczękowo-twarzowej u chorych wymagających długotrwałej wentylacji mechanicznej lub wielokrotnych zabiegów. Bardzo dobry, niczym nieograniczony dostęp chirurgiczny do operowanej okolicy.</p> <p><b>Wady:</b> Metoda inwazyjna, zdecydowanie trudniejsza do wykonania w porównaniu z innymi, możliwe poważne powikłania, takie jak krwotok, odma opłucnowa, zakażenie śródpiersia, zakażenie rany, zwężenie tchawicy.</p>

kowo dobrze tolerowana i istnieją opisy kilkudniowego udrożnienia dróg oddechowych tą metodą w okresie pooperacyjnym u przytomnych chorych [1-3]. Ekstubacji chorego można dokonać na dwa sposoby. Z reguły po zakończeniu operacji dokonuje się konwersji intubacji tchawiczo-podbródkowej do ustno-tchawiczej i wówczas ekstubacja przebiega w sposób typowy, jednak w przypadku krótszych zabiegów jest możliwe usunięcie rurki intubacyjnej przez kanał podbródkowy. Na koniec warto wspomnieć o intubacji zatrzonowcowej będącej w niektórych zabiegach alternatywą dla intubacji podżuchwowej. W tej technice rurka po zaintubowaniu tchawicy przechodzi pomiędzy ostatnimi zębami trzonowym a przednią krawędzią części wstępującej ramienia żuchwy i jest wyprowadzona na zewnątrz przez usta lub sporadycznie w okolicy podżuchwowej [20]. Istotnym ograniczeniem tej metody jest brak przestrzeni zatrzonowcowej u dużego odsetka chorych. W prezentowanym przypadku intubacja tchawiczo-podbródkowa była metodą z wyboru z powodu istnienia przeciwwskazań do intubacji nosowo-tchawiczej w postaci złamań kości nosa oraz kości podstawy czaszki. Nie planowano także długotrwałej wentylacji mechanicznej. Zabieg bezproblemowo wykonano w sposób opisany przez Altemira. Podczas wielogodzinnej operacji nie było żadnych trudności z utrzymaniem drożności dróg oddechowych i wentylacją płuc chorego. Nie obserwowano także powikłań. Prezentowany przypadek potwierdza spostrzeżenia większości anestezjologów znieczulających do zabiegów z zakresu chirurgii szczękowo-twarzowej, że intubacja tchawiczo-podbródkowa jest złotym standardem w udrożnieniu dróg

oddechowych podczas złożonych zabiegów stabilizacji złamań kości twarzoczaszki (rycina 6).

## Wnioski

Intubacja tchawiczo-podbródkowa jest metodą udrożnienia dróg oddechowych podczas zabiegów zespołu złamań kości twarzoczaszki, wtedy gdy intubacja nosowo-tchawicza jest niemożliwa do wykonania lub niewskazana, a intubacja ustno-tchawicza zbyt ogranicza dostęp operacyjny. Metoda ta jest bezpieczną procedurą o małej ilości powikłań. Jest alternatywą dla tracheostomii u chorych, u których nie jest planowana długotrwała wentylacja mechaniczna.

## ORCID:

Waldemar Iwańczuk 0000-0002-7656-7252

Paweł Iwańczuk 0009-0001-2578-8688

Paulina Sadowska 0009-0004-8032-6437

Agnieszka Werblińska 0000-0003-4672-8139

Maciej Stagraczyński 0009-0007-5465-0542

Magdalena Piotrowska 0009-0008-6756-6937

## Konflikt interesów / Conflict of interest

Brak/None

## Adres do korespondencji / Correspondence address

✉ Waldemar Iwańczuk

Oddział Anestezjologii i Intensywnej Terapii Szpitala Wojewódzkiego w Kaliszu

62-800 Kalisz, ul. Poznańska 79

☎ (+48) 606-271-017

📧 iwanczuk.waldemar@gazeta.pl

## Piśmiennictwo/References

1. Das S, Das T, Pralay S, Ghosh P.S. Submental intubation: A journey over the last 25 years *Journal of Anaesthesiology Clinical* 2012;28(3):291-303.
2. Jundt JS, Cattano D, Hagberg CA, Wilson J.W. Submental intubation: a literature review. *Int. J. Oral Maxillofac Surg.* 2012;41:46-54.
3. Emara TA, El-Anwar MW, Omara TA, et al. Submental intubation versus tracheostomy in maxillofacial fractures. *Oral Maxillofac Surg* 2019;23:337-41.
4. Schutz P, Hamed HH. Submental intubation versus tracheostomy in maxillofacial trauma patients. *J Oral Maxillofac Surg* 2008;66:1404-9.
5. Gadre KS, Waknis PP. Transmylohyoid/Submental intubation: Review, analysis, and refinements. *J Craniofac Surg* 2010;21:516-9.
6. Scafati CT, Maio G, Alberti F, et al. Submento-submandibular intubation: Is the subperiosteal passage essential? Experience in 107 consecutive cases. *Br J Oral Maxillofac Surg* 2006;44:12-4.
7. Chandu A, Witherow H, Stewart A. Submental intubation in orthognathic surgery: Initial experience. *Br J Oral Maxillofacial Surg* 2008;46:561-3.
8. Altemir FH. The submental route for endo tracheal intubation. A new technique. *J Max illofac Surg* 1986;14:64-5.
9. Green JD, Moore UJ. A modification of submental intubation. *Br J Anaesth* 1996;77:789-91.



10. Biswas BK, Joshi S, Bhattacharyya P, et al. Percutaneous dilational tracheostomy kit: an aid to submental intubation. *Anesth Analg* 2006;103:1055.
11. Nyarady Z, Sari F, Olasz L, Nyarady J. Submental endotracheal intubation in concurrent orthognathic surgery: A technical note. *J Cranio-Maxillofac Surg* 2006;34:362-5.
12. Gordon NC, Tolstunov L. Submental approach to oroendotracheal intubation in patients with midfacial fractures. *Oral Surg Oral Med Oral Pathol Oral Radiol Endod* 1995;79:269-72.
13. Labbe D, Kaluzinski E, Badie-Modiri B, et al. Intubation sous-mentale en traumatologie cranio-maxillo-facial. Note technique. *Ann Chir Plast Esthet* 1998;43:248-51.
14. Zeitouni AG, Kost LM. Tracheostomy: a retrospective review of 281 cases. *J Otolaryngol* 1994;23:61-6.
15. Chew JY, Centrell RW. Tracheostomy complications and their management. *Arch Otolaryngol* 1973;16:28-45.
16. Castling B, Telfer M, Avery BS. Complications of tracheostomy in major head and neck cancer surgery: a retrospective study of 60 consecutive cases. *Br J Oral Maxillofac Surg* 1994;32:61-6.
17. Altemir FH, Montero SH. The submental route revisited using the laryngeal mask airway: A technical note. *J Cranio Maxillofac Surg* 2000;28:343-4.
18. Stoll P, Galli C, Wachter R, Bahr W. Submandibular endotracheal intubation in panfacial fractures. *J Clin Anesth* 1994;6:83-8346.
19. MacInnis E, Baig M. A modified submental approach for oral endotracheal intubation. *Int J Oral Maxillofac Surg* 1999;28:344-6.
20. Malhotra N. Retromolar intubation – a simple alternative to submental intubation. *Anaesthesia* 2006;61: 15-6.