Nauka praktyce / Science for medical practice

OPIS PRZYPADKU / CASE REPORT
Otrzymano/Submitted: 23.06.2025 • Zaakceptowano/Accepted: 21.11.2025
© Akademia Medycyny

Niezamierzona blokada nerwu udowego jako powikłanie anestezji regionalnej wykonanej przed zabiegiem plastyki przepukliny pachwinowej – opis przypadku

Unintended femoral nerve blockade as a complication of regional anesthesia performed prior to inguinal hernia repair – a case report

Marcin Muża[1,2], Hanna Plata[1,2]
[1] Powiślańska Szkoła Wyższa, Kwidzyn
[2] Szpital Specjalistyczny im. Floriana Ceynowy, Szpitale Pomorskie Sp. z o. o., Wejherowo

Streszczenie

Wstęp. Jednym z najczęstszych zabiegów operacyjnych w skali świata jest plastyka przepukliny pachwinowej. Wykonywana jest zarówno techniką klasyczną jak i laparoskopową. Znieczulenie w obu przypadkach warto uzupełnić o blokadę regionalną nerwów biodrowo-pachwinowego i biodrowo-podbrzusznego (w przestrzeni transversus abdominis plane – TAP). W dzisiejszych czasach standardem jest wykorzystanie ultrasonografii, co pozwala zredukować powikłania i poprawić skuteczność. ***Opis przypadku.*** W opisywanym przypadku, u mężczyzny operowanego w trybie planowym (z powodu obustronnej przepukliny pachwinowej) wykonano przed zabiegiem blokadę regionalną używając 0,5% roztworu bupiwakainy z dodatkiem adrenaliny oraz deksametazon ogólnoustrojowo. W czasie podawania środka po stronie prawej chory zakaszlał, co spowodowało przemieszczenie się igły i konieczność korekcji jej położenia. Do czasu indukcji znieczulenia ogólnego nie obserwowano żadnych niepokojących objawów. Po wybudzeniu pacjent zgłosił osłabienie siły mięśniowej oraz zaburzenia czucia z zakresu unerwienia nerwu udowego po stronie prawej, które ustąpiły po około 17 godzinach. ***Dyskusja i wnioski.*** W czasie wykonywania znieczulenia część środka przedostała się najpewniej do mięśnia poprzecznego brzucha, skąd może dyfundować wzdłuż powięzi biodrowej docierając do nerwu udowego i czasowo blokować jego funkcję. Wykorzystanie ultrasonografii nie niweluje całkowicie ryzyka takiego powikłania, choć większość dostępnych w literaturze opisów przypadków dotyczy blokad wykonywanych bez użycia tego narzędzia. *Anestezjologia i Ratownictwo 2025; 19: 267-273. doi:10.53139/AIR.20251932*

Słowa kluczowe: anestezja regionalna, blokada TAP, bupiwakaina, przepuklina pachwinowa, nerw udowy, powikłanie

Abstract

Introduction. One of the most common surgical procedures worldwide is inguinal hernia repair. It is performed using both classical and laparoscopic techniques. In both cases, anesthesia could be supplemented with a regional blockade of the ilioinguinal and iliohypogastric nerves (in the transversus abdominis plane - TAP). Nowadays, the standard is the use of ultrasound, which reduces complications and improves effectiveness. ***Case report.*** In the described case, a male operated on as a scheduled case (due to bilateral inguinal hernia) underwent a regional blockade using 0.5% bupivacaine solution with adrenaline and systemic dexamethasone before the procedure. During the administration of the agent on the right side, the patient coughed, which caused the needle to

move and required correction of its position. No alarming symptoms were observed until the induction of general anesthesia. After waking up, the patient reported decreased muscle strength and sensory disturbances in the area of innervation of the femoral nerve, which subsided after approximately 17 hours. ***Discussion and conclusions.*** During the anaesthesia, some of the agent most likely penetrated the transverse abdominis muscle, from where it can diffuse along the iliac fascia, reaching the femoral nerve and temporarily blocking its function. The use of ultrasonography does not completely eliminate the risk of such a complication, although most of the case reports available in the literature concern blocks performed without the use of this tool. *Anestezjologia i Ratownictwo 2025; 19: 267-273. doi:10.53139/AIR.20251932*

Keywords: regional anesthesia, TAP block, bupivacaine, inguinal hernia, femoral nerve, complication

Wstęp

Zgodnie z definicją przepuklina jest to przemieszczenie się trzewi poza obręb jamy brzusznej w worku przepuklinowym, której częścią jest blaszka otrzewnej. Wrotami przepukliny mogą być tak zwane miejsca zmniejszonej oporności znajdujących się w jamie brzusznej. Najliczniejszą grupę przepuklin (około 85%) stanowią przepukliny pachwinowe, manifestujące się jako charakterystyczne uwypuklenie. Częstość ich występowania rośnie wraz z wiekiem pacjentów oraz przeważa u płci męskiej [1]. Obecnie najczęściej przeprowadzanym zabiegiem chirurgicznym na świecie jest właśnie operacja przepukliny pachwinowej [2]. Dominują operacje przepuklin pachwinowych wykonywane techniką beznapięciową z użyciem siatki. Laparoskopia natomiast cieszy się coraz większą popularnością, może ona redukować liczbę powikłań, dolegliwości bólowe po operacji i umożliwić jednoczasową plastykę w przypadku przepuklin obustronnych [3]. Większość operacji przepukliny pachwinowej wykonuje się w znieczuleniu ogólnym, choć wykazano korzyści płynące z zastosowania znieczulenia regionalnego, szczególnie w populacji geriatrycznej [4]. Zaletą anestezji przewodowej jest zmniejszenie bólu pooperacyjnego i z tego powodu bywa wykorzystywana w celach analgetycznych (jako uzupełnienie znieczulenia ogólnego). W związku z wykorzystaniem ultrasonografii w znieczuleniach regionalnych możliwe stało się dokładne zlokalizowanie nerwów i innych struktur anatomicznych, co poprawiło skuteczność i zredukowało częstość powikłań. Niemniej jednak w przypadku otyłości, zmienności anatomicznych oraz innych zaburzeń (takich jak utrudniona współpraca z pacjentem) mogą występować trudności w wykonaniu blokady. Obecnie połączenie znieczulenia ogólnego i przewodowego jest powszechnie cenione w wielu ośrodkach, ze względu na szybsze wybudzenie po zabiegu (co wynika ze zmniejszonego zapotrzebowania na opioidy w trakcie operacji) oraz zmniejszenie działań niepożądanych leków stosowanych do leczenia bólu w okresie pooperacyjnym [5].

Standardem współczesnej anestezji regionalnej jest użycie ultrasonografii (USG) podczas wykonywania blokad. Ultrasonografia nie tylko pokazuje budowę anatomiczną obszaru zabiegowego, ale też pozwala precyzyjnie śledzić położenie igły względem struktur docelowych. Dzięki temu możliwe jest dokładne podanie środka znieczulającego oraz szybka reakcja na ewentualne nieprawidłowości, co zwiększa bezpieczeństwo i komfort pacjenta [6,7].

W celu wykonania blokady nerwów biodrowo-pachwinowego i biodrowo-podbrzusznego w przestrzeni TAP, sondę liniową przykłada się w okolicy kolca biodrowego przedniego górnego po stronie dotkniętej chorobą (rycina 1). Wprowadza się igłę między mięsień skośny wewnętrzny a mięsień poprzeczny brzucha (transversus abdominis plane block - TAP). W tej przestrzeni przebiegają nerwy biodrowo-podbrzuszny i biodrowo-pachwinowy (rycina 2), które odpowiadają za unerwienie czuciowe kanału pachwinowego [8].

Adiuwanty, takie jak adrenalina i deksametazon, są często stosowane jako dodatki do środków miejscowo znieczulających w celu przedłużenia działania analgetycznego i poprawy jakości blokady regionalnej. Adrenalina dodawana do środków miejscowo znieczulających wydłuża czas działania blokady poprzez obkurczanie naczyń, co zmniejsza systemowe wchłanianie leku. Jest ona również pomocna w wykrywaniu przypadkowego podania donaczyniowego, dzięki charakterystycznym objawom adrenergicznym [9].

Rycina 1. Umiejscowienie głowicy ultrasonograficznej w celu zobrazowania nerwów biodrowo-pachwinowego i biodrowo-podbrzusznego w przestrzeni TAP

Figure 1. Positioning the ultrasound probe to visualize the ilioinguinal and iliohypogastric nerves in the TAP space

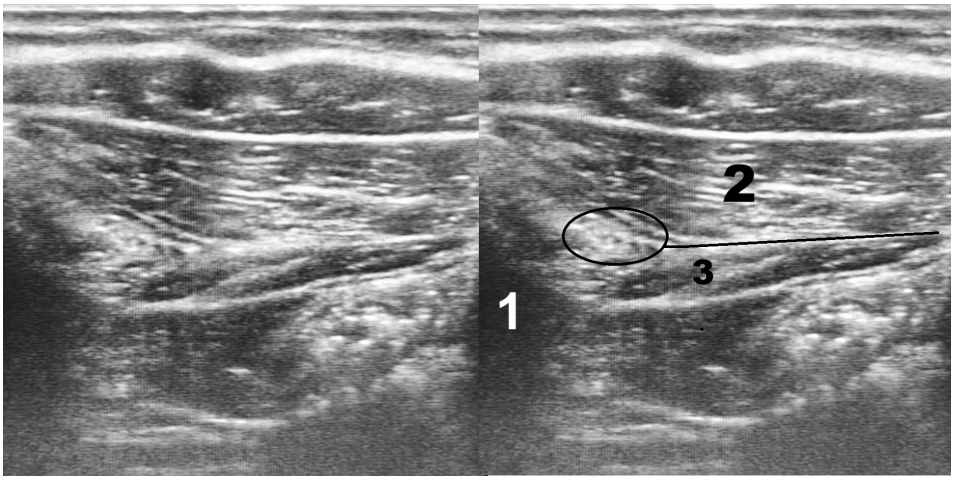

Rycina 2. Obraz ultrasonograficzny uzyskany z przyłożenia głowicy jak w rycinie 1. Przestrzeń TAP zaznaczono czarną prostą, w elipsie zaznaczono przebiegające nerwy biodrowo-pachwinowy i biodrowo-podbrzuszny. Cyfrą 1 oznaczono cień rzucany przez kolec biodrowy, cyfrą 2 mięśnie skośne (wewnętrzny i zewnętrzny), a cyfrą 3 mięsień poprzeczny brzucha

Figure 2. Ultrasound image obtained by applying the transducer as in figure 1. The TAP space is marked with a black line, and the ilioinguinal and iliohypogastric nerves are indicated in the ellipse. Number 1 indicates the shadow cast by the iliac spine, number 2 indicates the oblique muscles (internal and external), and number 3 indicates the transverse abdominis muscle

Deksametazon podany okołonerwowo znacznie wydłuża czas działania znieczulenia. Metaanalizy pokazują, że 4 mg deksametazonu jest dawką maksymalną, zwiększając czas analgezji o 6 godzin przy anastetykach krótkodziałających i o 8 godzin przy długodziałających, a podanie okołonerwowe jest skuteczniejsze – o średnio 3 godziny – niż podanie ogólne i obniża częstość występowania tzw. bólu nawrotowego (rebound pain). Jak pokazują badania, podaż steroidu systemowo jest również skuteczną alternatywą i droga dożylna jest często wybierana w codziennej praktyce anestezjologicznej [9,10]. Innymi adjuwantami anestezji regionalnej, choć rzadziej stosowanymi, są agoniści receptorów alfa 2 (klonidyna, deksmedotymidyna), opioidy, ketamina, czy wodorowęglan sodu [9].

Opis przypadku

Mężczyzna lat 46, o masie ciała 80 kg i wzroście 166 cm, obciążony dobrze kontrolowanym nadciśnieniem tętniczym (ASA II), cierpiący na obustronną przepuklinę pachwinową został przyjęty do Oddział Chirurgii Ogólnej (jednego dnia) w celu przeprowadzenia plastyki przepukliny techniką TAPP (transabdominal preperitoneal laparoscopic surgery). Na około 30 minut przed indukcją znieczulenia ogólnego wykonano obustronną blokadę nerwów biodrowo-podbrzusznych i biodrowo-pachwinowych pod kontrolą USG (w przestrzeni TAP). Podczas wykonywania blokady po stronie prawej chory zakaszlał w czasie podawania środka, konieczne było wstrzymanie podaży i korekcja położenia igły. Na każdą ze stron zastosowano 20 ml 0,5% bupiwakainy z adrenaliną (5 µg/ml). W celu wydłużenia efektu podano dożylnie 8 miligramów deksametazonu. Działanie znieczulenia miejscowego potwierdzono tuż przed operacją. Pacjent odczuwał redukcję czucie powierzchniowego skóry okolicy pachwinowej i moszny obustronnie. Nie stwierdzono innych objawów oraz zdarzeń niepożądanych. Znieczulenie ogólne wyindukowano fentanylem, propofolem i rokuronium. Pacjenta zaintubowano dotchawiczo, a kondukcję zapewniono stosując desfluran (MAC 1,0). Dodatkowo w trakcie znieczulenia podano ondansetron (4 mg) i deksketoprofen (50 mg). Pod koniec zabiegu zastosowano sugammadeks w celu odwrócenia blokady nerwowo-mięśniowej. Zabieg trwał 50 minut, a pacjenta ekstubowano po 65 minutach od indukcji znieczulenia ogólnego. Około 60 minut po zabiegu rozpoczęto wczesną aktywizację pacjenta. Chory odczuwał trudności ze staniem z powodu osłabienia siły mięśniowej prawego uda (zwłaszcza w zakresie mięśnia czworogłowego uda). Ponadto czucie powierzchniowe zostało wyłączone dokładnie w zakresie unerwienia nerwu udowego. Nie obserwowano żadnych innych objawów. Pacjent nie odczuwał bólu.

Przypadek został omówiony z zespołem chirurgicznym i uszkodzenie nerwu udowego jako powikłanie zabiegu laparoskopowego uznano za niezwykle mało prawdopodobne.

Z powodu utrzymującej się dysfunkcji motorycznej pacjent został przyjęty do stacjonarnego Oddział Chirurgii Ogólnej w celu dłuższej obserwacji. Całkowite ustąpienie zaburzeń nerwu udowego zaobserwowano około 17 godzin po wykonaniu znieczulenia przewodowego. Chory nie odczuwał żadnego bólu aż do wypisu ze szpitala (który nastąpił 24 godziny po operacji).

Omówienie

W opisanym przypadku blokada nerwu udowego była powikłaniem znieczulenia przewodowego wykonywanego pod kontrolą USG nerwów biodrowo-podbrzusznego i biodrowo-pachwinowego (w przestrzeni TAP). Podobne przypadki zostały już kilkukrotnie opisane w literaturze [11-16]. Opisane przypadki dotyczą głównie techniki wykorzystującej punkty anatomiczne (bez użycia USG), choć użycie ultrasonografii nie chroni w pełni przed wystąpienie powyższego powikłania (tabela 1). W większości opisanych w literaturze przypadków używano roztworów ropiwakainy, które charakteryzuje mniejsza tendencja do wywoływania blokady ruchowej niż w przypadku bupiwakainy (która to została zastosowana w tym przypadku) [17]. Dodatkowo zastosowano w przypadku naszego pacjenta dodatek adrenaliny i dożylny deksametazon dla wydłużenia blokady. Powyższe fakty tłumaczą, dlaczego blokada ruchowa trwała tak długo (17 godzin).

W kadawerowych badaniach anatomicznych wykazano, iż nawet 1 mililitr roztworu podanego omyłkowo do mięśnia poprzecznego brzucha wystarczy, aby dotrzeć do nerwu udowego. Wynika to z przechodzenia powięzi tego mięśnia w powięź biodrową, która pokrywa nerw udowy [18]. Blokada przedziału powięzi biodrowej stanowi przecież alternatywę dla blokady nerwu udowego (na przykład w traumatologii

Tabela I. Literaturowe opisy przypadków zaburzeń nerwu udowego po blokadach w przestrzeni TAP
Table I. Literature case reports of femoral nerve dysfunction following TAP space blocks

Autor	Opis przypadku lub grupy pacjentów	Użycie USGpodczas wykonywania blokady	Użyte leki	Czas do ustąpienia
Logan Thomas Mellert et al. [11]	Mężczyzna lat 75 operowany w trybie planowym z powodu przepukliny pachwinowej. Zabieg metodą Lichtensteina.	Nie	10 ml 0.5% bupiwakainy	8 godzin
Dimitrios K. Manatakis [12]	Mężczyzna lat 26, bez obciążeń, nieotyły, operowany w trybie planowym z powodu przepukliny pachwinowej. Blokada TAP. Zabieg metodą „plug-and patch".	Nie	20 ml 0.5% ropiwakainy	Brak danych
Dimitrios K. Manatakis [12]	Mężczyzna lat 62, bez istotnej historii medycznej, nieotyły, operowany w trybie planowym z powodu przepukliny pachwinowej. Blokada TAP. Zabieg metodą „plug-and patch".	Nie	20 ml 0.5% ropiwakainy	8 godzin
A. K. Lipp et al. [13]	Dzieci w wieku 2 - 12 lat operowane w trybie planowym z powodu przepukliny pachwinowej. Blokada nerwu biodrowo-pachwinowego. 16 spośród 182 pacjentów (8,8%) prezentowało cechy blokady nerwu udowego po zabiebgu.	Nie	0,25 ml/kg 0,25% bupiwakainy	Blokada ustąpiła do kolejnego dnia.
Luciano Frassanito et al. [14]	Mężczyźni powyżej 18. roku życia, stan ogólny w skali ASA I - III, operowani w trybie planowym z powodu przepukliny pachwinowej. Blokada nerwu biodrowo-pachwinowego i biodrowo-podbrzusznego. Zabieg metodą Lichtensteina. 3 spośród 39 pacjentów (7,7%) prezentowało cechy blokady nerwu udowego po zabiebgu.	Tak	10 ml 0.5% ropiwakainy oraz 10 ml 1% mepiwakainy	Brak danych
Isaac Assam Udo et al. [15]	Mężczyźni (80,3%) i kobiety (19,6%) powyżej 18. roku życia, stan ogólny w skali ASA I - II, operowani w trybie planowym z powodu przepukliny pachwinowej. Blokada nerwu biodrowo-pachwinowego i biodrowo-podbrzusznego. Zabieg metodą Lichtensteina. 3 spośród 112 pacjentów (2,6%) prezentowało cechy blokady nerwu udowego po zabiebgu.	Nie	30 ml 1% lidokainy	2-6 godzin
Stuart Walker et al. [16]	Mężczyźni w wieku pomiędzy 39 - 67 lat, operowani w trybie planowym z powodu przepukliny pachwinowej. Blokada nerwu biodrowo - pachwinowego i biodrowo - podbrzusznego. 3 spośród 7 pacjentów (42,9%) doświaczyło opóźnionego osłabienia siły mięśniowej kończyny dolnej (po wypisie ze szpitala).	Nie	20 ml 0.5% ropiwakainy	Brak danych

nasady bliższej kości udowej) [19]. W opisywanym przez nas przypadku pacjent zakaszlał (w czasie wykonywania blokady), co mogło doprowadzić do przemieszczenia igły, a poskutkowało to podaniem części objętości roztworu bupiwakainy do mięśnia poprzecznego. Blokada nerwu udowego rozwinęła się później niż znieczulenie nerwów biodrowo-pachwinowego i biodrowo-podbrzusznego, co obserwowano także w innych przypadkach opisanych w literaturze [16]. Wobec powyższego należy pamiętać o ponownej ocenie funkcji neurologicznych pacjenta po wykonaniu blokady nerwów biodrowo-pachwinowego i biodrowo-podbrzusznego, aby nie pionizować chorego z osłabieniem siły mięśniowej z zakresu unerwienia nerwu udowego. Opisywano przypadki upadków pacjentów po wykonanej blokadzie tego typu [16].

Uszkodzenie nerwu udowego może być powikłaniem operacji naprawczej przepukliny pachwinowej - zarówno w technice klasycznej Lichtensteina [20,21] jak i po zabiegu laparoskopowym (TAPP) [22,23].

Wnioski

1. Niezamierzona blokada nerwu udowego może być powikłaniem blokad wykonywanych w przestrzeni TAP i wykorzystanie ultrasonografii nie eliminuje w pełni ryzyka takiego powikłania.
2. Mechanizm opisywanego powikłania wiąże się najpewniej z niezamierzoną podażą środka znieczulającego do mięśnia poprzecznego brzucha i dalszą dystrybucją roztworu wzdłuż powięzi biodrowej.
3. Uszkodzenie nerwu udowego może być powikłaniem zabiegu naprawczego przepukliny pachwinowej i każdego chorego z zaburzeniami w zakresie unerwienia kończyny dolnej po zabiegu należy ocenić i rozpatrzyć indywidualnie.

ORCID:
M. Muża: 0000-0003-4903-8774
H. Plata: 0009-0000-9913-8568

Konflikt interesów / Conflict of interest
Brak/None

Adres do korespondencji / Correspondence address
Marcin Muża
Oddział Anestezjologii i Intensywnej Terapii, Szpital Specjalistyczny im. Floriana Ceynowy
ul. Jagalskiego 10, 84-200 Wejherowo
☎ (+48 58) 57 27 804
m.muza1@powislanska.edu.pl

Piśmiennictwo/References

1. Bobrzyński A, Budzyński A, Rembiasz K. Rola laparoskopii w leczeniu przepuklin brzusznych. Przegląd Lekarski 2001;58(1).
2. Bobrzyński A, Strzałka M, Budzyński P, Kostarczyk W. Odległe wyniki leczenia nawrotowych przepuklin pachwiny techniką laparoskopową (TAPP). Wideochirurgia i inne techniki małoinwazyjne. 2007;2(6):53-7.
3. Abd-Elfattah RM, El-Shewy AH, Ibrahim AA, Al-gazzar ME. Comparison between Lichtenstein Hernioplasty and Laparoscopic Transabdominal Preperitoneal Repair According to Quality of Life Score. *European Journal of Molecular and Clinical Medicine*. 2021;8 (4):513-21.
4. Balentine CJ, Meier J, Berger M, et al. Using Local Anesthesia for Inguinal Hernia Repair Reduces Complications in Older Patients. *J Surg Res*. 2021;258:64-72. doi:10.1016/j.jss.2020.08.054.
5. Chen J, Song D, Zheng G, Luo Y. Systematic review and meta-analysis of the effect of nerve block under ultrasound in ilioinguinal/iliohypogastric in children. *Transl Pediatr*. 2022;11(10):1604-14. doi:10.21037/tp-22-308
6. Nowakowski P. Fundamentals of ultrasound-guided regional anesthesia and interventional procedures. Opieka Okołooperacyjna nr 2/2013.
7. Bowness JS, et al. International consensus on anatomical structures to identify on ultrasound for the performance of basic blocks in ultrasound-guided regional anesthesia. Reg Anesth Pain Med 2022;47:106-12. doi:10.1136/rapm-2021-103004
8. Wang Y, Zhang Y, Wu Z, et al. Feasibility of tension-free repair of inguinal hernia in senile patients under ultrasound-guided local nerve block. *Updates Surg*. 2024;76(4):1461-5. doi:10.1007/s13304-023-01747-6
9. Gola W, Zając M, Cugowski A. Adiuwanty w blokadach nerwów obwodowych – aktualny stan wiedzy. Anestezjologia Intensywna Terapia 2020;52(4):325-32.
10. Bansal T, Singhal S, Taxak S, Bajwa SJS. Dexamethasone in anesthesia practice: A narrative review. *J Anaesthesiol Clin Pharmacol*. 2024;40(1):3-8. doi:10.4103/joacp.joacp_164_22.
11. Mellert LT, Cheung ME, Gemma RA. Femoral nerve palsy following landmark based ilioinguinal-iliohypogastric nerve block: Case report and safety review. *Journal of Medical Cases*, 2017,8 (5):155-8.
12. Manatakis DK, Stamos N, Agalianos C, Karvelis MA, Gkiaourakis M, Davides D. Transient femoral nerve palsy complicating "blind" transversus abdominis plane block. *Case Rep Anesthesiol*. 2013;2013:874215. doi:10.1155/2013/874215.
13. Lipp AK, Woodcock J, Hensman B, Wilkinson K. Leg weakness is a complication of ilio-inguinal nerve block in children. *Br J Anaesth*. 2004;92(2):273-4. doi:10.1093/bja/aeh045.
14. Frassanito L, Zanfini BA, Pitoni S, et al. Ultrasound-guided genitofemoral nerve block for inguinal hernia repair in the male adult: a randomized controlled pilot study. *Minerva Anestesiol*. 2018;84(2):189-95. doi:10.23736/S0375-9393.17.11948-6.
15. Udo IA, Umeh KU, Eyo CS. Transient Femoral Nerve Palsy Following Ilioinguinal Nerve Block for Inguinal Hernioplasty. *Niger J Surg*. 2018;24(1):23-6. doi:10.4103/njs.NJS_20_17.
16. Walker S, Orlikowski C. A randomised study of ilio-inguinal nerve blocks following inguinal hernia repair: a stopped randomised controlled trial. *Int J Surg*. 2008;6(1):23-27. doi:10.1016/j.ijsu.2007.10.003.

17. Kaur A, Singh RB, Tripathi RK, Choubey S. Comparision between bupivacaine and ropivacaine in patients undergoing forearm surgeries under axillary brachial plexus block: a prospective randomized study. *J Clin Diagn Res*. 2015;9(1):UC01-UC6. doi:10.7860/JCDR/2015/10556.5446.
18. Rosario DJ, Jacob S, Luntley J, Skinner PP, Raftery AT. Mechanism of femoral nerve palsy complicating percutaneous ilioinguinal field block. *Br J Anaesth*. 1997;78(3):314-6. doi:10.1093/bja/78.3.314.
19. Okereke IC, Abdelmonem M. Fascia Iliaca Compartment Block for Hip Fractures: Improving Clinical Practice by Audit. *Cureus*. 2021;13(9):e17836. Published 2021 Sep 8. doi:10.7759/cureus.17836.
20. Ghani KR, McMillan R, Paterson-Brown S. Transient femoral nerve palsy following ilio-inguinal nerve blockade for day case inguinal hernia repair. J R Coll Surg Edinb. 2002;47(4):626-9.
20. Larson S, Laird R, Brody F. Femoral Nerve Paralysis Following Open Inguinal Hernia Repair. American Journal of Medical Case Reports, 2015;3(3):85-7. doi: 10.12691/ajmcr-3-3-9
22. Keating J, Morgan A. Femoral nerve palsy following laparoscopic inguinal herniorrhaphy. J Laparoendosc Surg. 1993;3(6):557-9.
23. Lange B, Langer C, Markus P, Becker H. Paralysis of the femoral nerve following totally extraperitoneal laparoscopic inguinal hernia repair. SurgEndosc. 2003;17(7):1157.