OPIS PRZYPADKU / CASE REPORT
Otrzymano/Submitted: 19.05.2025 • Zaakceptowano/Accepted: 18.11.2025

© Akademia Medycyny

Nowoczesne terapie w onkologii pulmonologicznej – długotrwała korzyść kliniczna u pacjenta z niedrobnokomórkowym rakiem płuca z rearanżacją w genie ALK

Contemporary therapeutic approaches in thoracic oncology – long-term clinical benefit in a patient with non-small cell lung cancer (NSCLC) harboring an ALK gene rearrangement

Mikołaj Stepura[1], Hanna Winiarska[2], Michał Wyrzykowski[2], Barbara Kuźnar-Kamińska[2]

[1] Uniwersytet Medyczny im. Karola Marcinkowskiego w Poznaniu (https://ror.org/02zbb2597) (https://ror.org/02zbb2597), Studenckie Koło Naukowe Pulmonologiczne

[2] Uniwersytet Medyczny im. Karola Marcinkowskiego w Poznaniu (https://ror.org/02zbb2597) (https://ror.org/02zbb2597), Klinika Pulmnologii, Alergologii i Onkologii Pulmonologicznej

Streszczenie

Wstęp. Rak płuca pozostaje jednym z głównych wyzwań onkologicznych, szczególnie w Polsce, gdzie nadal przeważa zaawansowane stadium choroby w chwili rozpoznania. Postęp w diagnostyce molekularnej i terapiach celowanych, zwłaszcza w odniesieniu do mutacji ALK, znacznie poprawił rokowanie. ***Opis przypadku.*** Przedstawiono przypadek 44-letniego pacjenta z gruczolakorakiem płuca i rearanżacją genu ALK, u którego zastosowano alektynib w I linii oraz lorlatynib w II linii leczenia. ***Wyniki.*** Zastosowana terapia przyniosła ponad 3-letnią stabilizację choroby, mimo późniejszej oligoprogresji w OUN, z dobrą odpowiedzią i kontrolą objawów. ***Wnioski.*** Opis przypadku podkreśla znaczenie wczesnego profilowania molekularnego, elastycznego podejścia terapeutycznego oraz wykorzystania nowoczesnych metod obrazowania i monitorowania odpowiedzi (RECIST). Podnosi także wartość terapii sekwencyjnych w zarządzaniu długoterminowym ALK-dodatniego niedrobnokomórkowego raka płuca (NSCLC). *(Farm Współ 2025; 18: 335-343) doi: 10.53139/FW.20251835*

Słowa kluczowe: niedrobnokomórkowy rak płuca, rearanżacja genu ALK, terapia celowana, sekwencjonowanie nowej generacji, alektynib, loratynib

Abstract

Introduction. Lung cancer remains one of the main oncological challenges, especially in Poland, where advanced disease stages still predominate at diagnosis. Advances in molecular diagnostics and targeted therapies, particularly regarding ALK mutations, have significantly improved prognosis. ***Case report.*** The article presents a case of a 44-year-old patient with lung adenocarcinoma and ALK gene rearrangement detected by next-generation sequencing (NGS). The patient was treated with alectinib as first-line and lorlatinib as second-line therapy. ***Results.*** The applied treatment resulted in over three years of disease stabilization, despite later oligoprogression in the central nervous system, with a good response and symptom control. ***Conclusions.*** This case highlights the importance of early molecular profiling, a flexible therapeutic approach, and the use of modern imaging and response monitoring methods (RECIST). It also emphasizes the value of sequential therapies in the long-term management of ALK-positive NSCLC. *(Farm Współ 2025; 18: 335-343) doi: 10.53139/FW.20251835*

*Keywords**:** non-small cell lung cancer, ALK rearrangement, targeted therapy, next-generation sequencing, alectinib, lorlatinib*

ORCID: Mikołaj Stepura 0009-0007-5935-2624, Hanna Winiarska 0000-0002-9612-3819, Michał Wyrzykowski 0000-0002-5971-2868, Barbara Kuźnar-Kamińska 0000-0001-7236-5023

Wykaz skrótów

ALK – kinaza chłoniaka anaplastycznego (ang. *anaplastic lymphoma kinase*)
DNA – kwas deoksyrybonukleinowy (ang. *deoxyribonucleic acid*)
EGFR – receptor naskórkowego czynnika wzrostu (ang. *epidermal growth factor receptor*)
FDG – radiotransmiter fluorodeoksyglukoza (ang. *fluorodeoxyglucose)*
KRAS – (ang. *Kirsten rat sarcoma viral oncogene homolog*)
KT – tomografia komputerowa (ang. *computed tomography*)
LDL – lipoproteiny o małej gęstości (ang. *low-density lipoprotein*)
MRI – rezonans magnetyczny (ang. *magnetic resonance imaging*)
NGS – sekwencjonowanie nowej generacji (ang. *next-generation sequencing*)
NMR – jądrowy rezonans magnetyczny (ang. *nuclear magnetic resonance*)
NSCLC – niedrobnokomórkowy rak płuca (ang. *non-small cell lung cancer*)
OS – całkowity czas przeżycia (ang. *overall survival*)
OUN – ośrodkowy układ nerwowy (ang. *central nervous system*)
PDL1 – ligand białka programowanej śmierci komórkowej (ang. *programed death-ligand 1*)
PET – pozytonowa tomografia emisyjna (ang. *positron emission tomography*)
PFS – czas wolny od progresji (ang. *progression-free survival*)
RECIST – (ang. *Response Evaluation Criteria in Solid Tumors*)
ROS1 – gen kodujący receptorową kinazę tyrozynową (ang. *ROS1 proto-oncogene, receptor tyrosine kinase*)
RTG – rentgenografia (ang. *X-ray imaging*)

Wstęp

Nowotwory płuc charakteryzują się wysoką zachorowalnością oraz śmiertelnością. Bazując na danych z badania GLOBOCAN2020 w 2020 roku stwierdzono 2,2 mln nowych zachorowań i 1,76 mln zgonów spowodowanych rakiem płuca [1]. Polska należy do krajów o wysokiej zapadalności i śmiertelności, co jest następstwem wysokiego odsetka palaczy tytoniu w populacji lat siedemdziesiątych i osiemdziesiątych ubiegłego wieku, opóźnień w diagnostyce i niesatysfakcjonujących wyników leczenia. Nadal zdecydowana większość, bo ponad 70% przypadków niedrobnokomórkowego raka płuca rozpoznawana jest na etapie leczenia paliatywnego. Należy podkreślić, że w ostatnich latach wiedza w zakresie leczenia paliatywnego tego typu nowotworów znacznie się rozwinęła. Wykryto zmiany molekularne, które pozwoliły na zastosowanie leków przeciwnowotworowych w sposób celowany, a wdrożenie immunoterapii, która wzmacnia układ immunologiczny w obronie przeciwnowotworowej, stało się kolejnym przełomem w terapii. Nowoczesne leczenie zmieniło również postępowanie diagnostyczne w raku płuca. Aktualnie po postawieniu diagnozy histopatologicznej, z uwagi na możliwości leczenia I linii, określone programem terapeutycznym, standardem postępowania jest wykonanie następujących oznaczeń molekularnych: receptor naskórkowego czynnika wzrostu (EGFR), kinaza chłoniaka anaplastycznego (ALK), gen kodujący receptorową kinazę tyrozynową (ROS1), ligand białka programowanej śmierci komórkowej (PDL1). Zastosowanie nowoczesnego leczenia I linii (zarówno ukierunkowanego molekularnie, jak również immunoterapii czy immunoterapii w połączeniu z chemioterapią), znacząco wydłużyło czas przeżycia chorych z rakiem płuca. Znacząca część pacjentów wymaga terapii kolejnego rzutu, co powoduje konieczność dalszego profilowania molekularnego, w tym przypadku zalecane jest oznaczenie mutacji KRAS, a leki anty KRAS mogą być zastosowane w programie terapeutycznym po niepowodzeniu leczenia I linii. Wskazania w programie lekowym zmieniają się bardzo dynamiczne w związku z prowadzonymi badaniami nad nowymi lekami przeciwnowotworowymi. Biorąc pod uwagę powyższe, obecnie zaleca się, aby już w początkowym etapie diagnostyki rozważyć pełne profilowanie molekularne metodą NGS (sekwencjonowanie nowej generacji, (ang. *Next Generation Sequencing*). Decyzję o możliwości wykonania takiego oznaczenia, podejmuje specjalista patomorfolog, wiedząc jakie jest rozpoznanie histopatologiczne i jakim materiałem tkankowym dysponuje.

Opis przypadku

Poniżej przedstawiamy sytuację kliniczną młodego pacjenta z gruczolakorakiem płuca, u którego wykryto rearanżację w genie ALK i zastosowano leczenie anty-ALK.

Pacjent, lat 44, z rozpoznaniem gruczolakoraka płuca prawego został przyjęty do Kliniki Pulmonologii w celu podjęcia decyzji terapeutycznych.

Podejrzenie choroby wysunięto w wyniku przeprowadzonych badań okresowych – w RTG klatki piersiowej zobrazowano zmianę guzowatą płuca prawego. Wcześniej pacjent nie chorował przewlekle. Nie palił nigdy papierosów, bez narażeń na czynniki ryzyka. Wywiad rodzinny nieobciążony. Rozpoznanie raka gruczołowego postawiono w Klinice Pulmonologii w Ukrainie na podstawie biopsji węzłów chłonnych śródpiersia. Określono stopień zaawansowania choroby jako T2aN2M0 (III A). Zastosowano chemioterapię neoadjuwantową, 4 cykle karboplatyna+paklitaksel+bewacyzumab.Zabieg operacyjny poprzedzono badaniem PET, w którym nie zobrazowano innych ognisk choroby, następnie przeprowadzono bilobektomię płata środkowego i górnego płuca prawego wraz

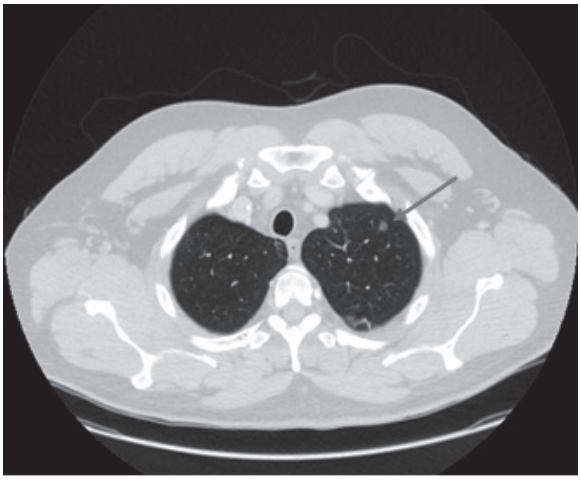

Rycina 1. Nowy guzek w płucu lewym
Figure 1. A new nodule in the left lung

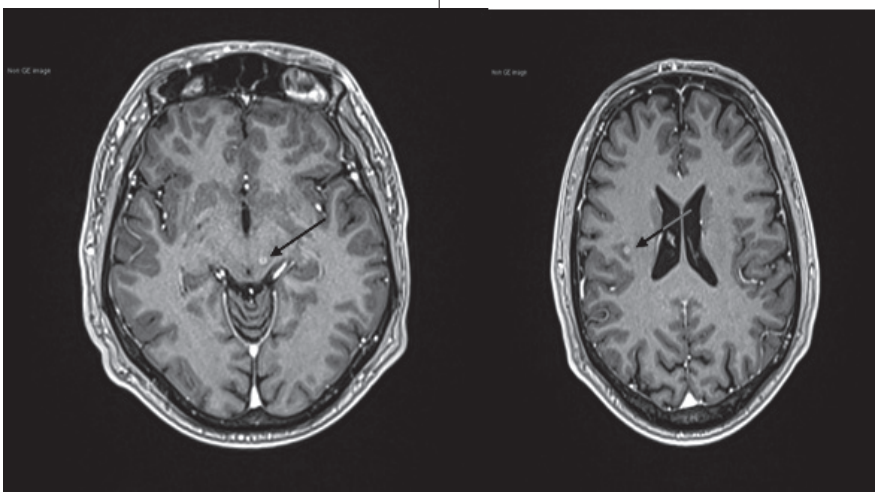

Rycina 2 Nowe zmiany przerzutowe w mózgowiu
Figure 2. New metastatic lesions in the brain

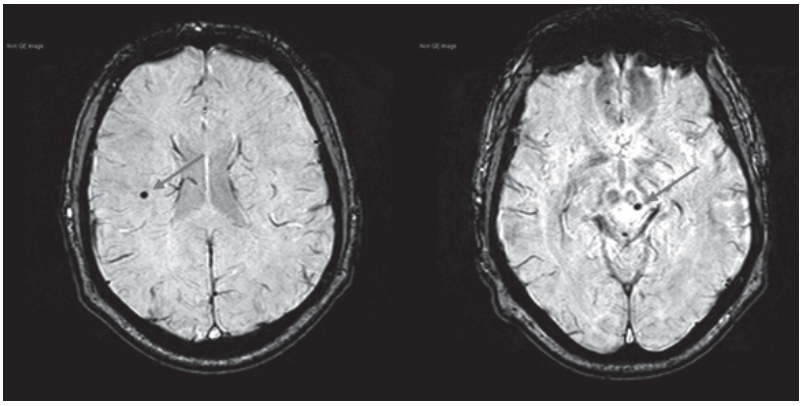

Rycina 3. Nowe zmiany przerzutowe w sekwencji SWI
Figure 3. New metastatic lesions visible in the SWI sequence

z limfadenektomią. W badaniu histopatologicznym (hist-pat) materiału resekcyjnego wykryto przerzuty w węzłach chłonnych śródpiersia. Pacjent nie otrzymał leczenia adjuwantowego.

W wykonanych kontrolnych badaniach obrazowych, cztery miesiące po zabiegu, stwierdzono wznowę choroby – w badaniu KT klatki piersiowej zobrazowano nowy guzek w płucu lewym (rycina 1), w MRI głowy opisano 3 zmiany przerzutowe w mózgowiu (ryciny 2,3).

W związku ze wznową choroby pacjent zgłosił się do Kliniki Pulmonologii, Alergologii i Onkologii Pulmonologicznej w Poznaniu w celu dalszego leczenia. Biorąc pod uwagę rozpoznanie, obecność mutacji w genie ALK oraz brak objawowych przerzutów w mózgowiu, konsylium onkologiczne zdecydowało o zastosowaniu inhibitora kinazy ALK- alektynib w I linii leczenia. W czasie trwania terapii alektynibem pacjent nie zgłaszał działań niepożądanych leku. W kolejnych badaniach obrazowych, wykonywanych zgodnie z programem lekowym, stwierdzano stabilizację według RECIST (ang. *Response Evaluation Criteria in Solid Tumors*). W ocenie kontrolnej po 18 miesiącach od rozpoczęcia leczenia alektynibem w MRI głowy wykryto nową zmianę w obrębie mózgowia o średnicy 4 mm – stwierdzono oligoprogresję (rycina 4), po konsultacji z radioterapeutą odstąpiono od napromieniania mózgowia ze względu na niepewny charakter zmiany. W tym samym czasie w badaniu KT klatki piersiowej stwierdzono cechy zatorowości płucnej, włączono typowe leczenie.

Po 3 miesiącach wykonano kontrolne MRI głowy, nie stwierdzono wzrostu uprzednio opisywanej zmiany, nie stwierdzono nowych zmian mogących świadczyć o progresji choroby.

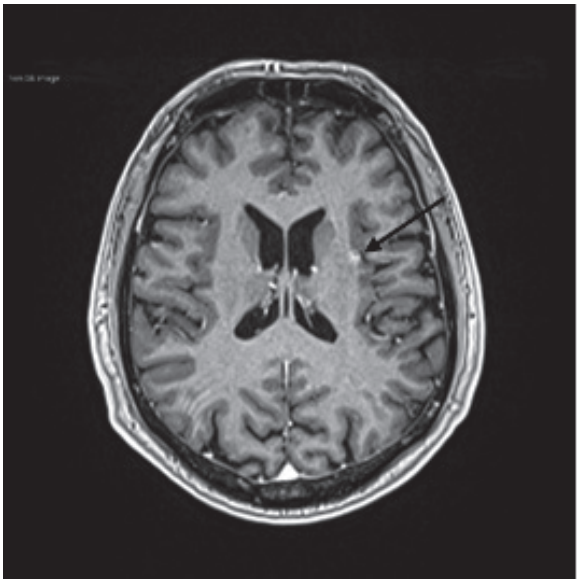

Rycina 4. Ognisko mikrokrwotoczne o cechach oligoprogresji
Figure 4. A microhemorrhagic focus with features of oligoprogression

Około 24 miesiące od rozpoczęcia leczenia pacjent zaczął zgłaszać stopniowe pogarszanie samopoczucia, ograniczenie tolerancji wysiłku, okresowe bóle stawów rąk oraz osłabienie siły mięśniowej, kilka miesięcy później dołączyły się objawy neurologiczne: drętwienie okolicy prawego kącika ust, parestezje kończyn (najsilniej górnej prawej). W kolejnych badaniach obrazowych (KT klatki piersiowej, jamy brzusznej,

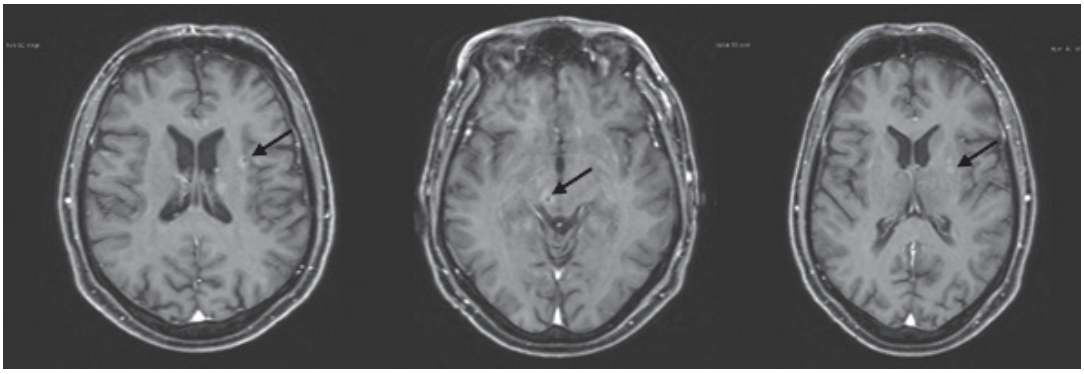

Rycina 5. Nowe ogniska przerzutowe po 36 miesiącach od rozpoczęcia leczenia
Figure 5. New metastatic foci observed 36 months after initiation of treatment

miednicy, NMR OUN) nie stwierdzano cech progresji. Konsultowany neurologicznie, zalecano postępowanie objawowe. Po 36 miesiącach od rozpoczęcia terapii alektynibem z powodu złego samopoczucia pacjenta, bez wystąpienia nowych objawów neurologicznych, wykonano badanie MRI (poza programem lekowym). Stwierdzono nowe zmiany o charakterze przerzutowym, rozpoznano progresję choroby (rycina 5).

Pacjent konsultowany z radioterapeutą w celu kwalifikacji do radioterapii głowy – odstąpiono od naświetlania OUN. Uzupełniono ocenę obrazową i zadecydowano o zastosowaniu kolejnej linii leczenia lorlatynibem. Po włączeniu leczenia II linii pacjent skarżył się na dolegliwości bólowe stawów o miernym nasileniu (wymagające okresowo leków p/bólowych). W kontrolnych badaniach laboratoryjnych po 2 tygodniach od rozpoczęcia terapii, odnotowano zwiększenie stężenia cholesterolu całkowitego, trójglicerydów oraz LDL. Stwierdzono hiperlipidemię mieszaną, rozpoczęto podawanie leków hipolipemizujących. W ocenie obrazowej po 6 miesiącach od rozpoczęcia leczenia loratynibem wystąpiła stabilizacja wg RECIST1.1. (ryciny 6,7)

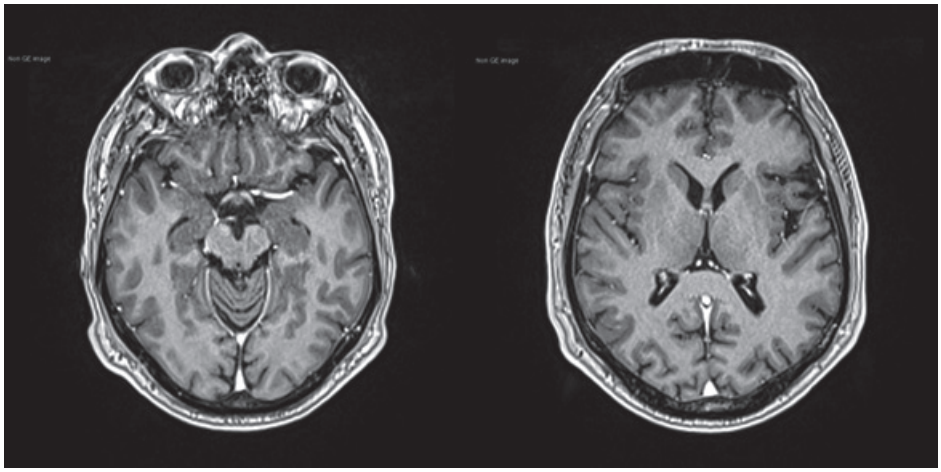

Rycina 6. Obrazy aktualne, bez wzmacniających zmian
Figure 6. Current images showing no contrast-enhancing lesions

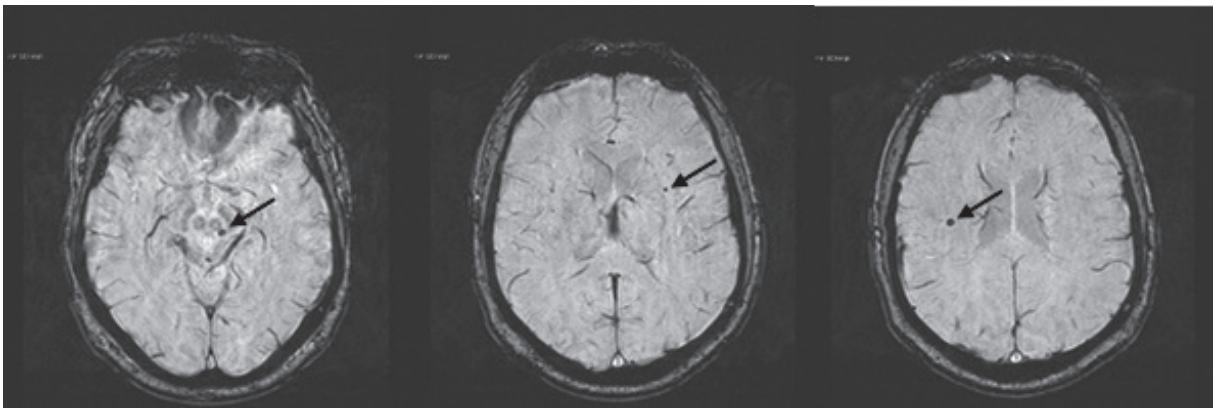

Rycina 7. Obrazy aktualne z widocznymi przebytymi mikrokrwawieniami
Figure 7. Current images showing evidence of previous microbleeds

Dyskusja

Przedstawiony przypadek pacjenta jest jednym z licznych, który obrazuje długotrwały korzystny efekt terapeutyczny, uzyskany dzięki zastosowaniu leków ukierunkowanych molekularnie, tutaj inhibitorów ALK.

Powyższą diagnostykę i początek leczenia prowadzono w innym ośrodku w innym kraju. Po uzyskaniu rozpoznania komórkowego i określeniu stopnia zaawansowania choroby III A, zgodnie z zaleceniami zastosowano leczenie zabiegowe.

Standardem postępowania przed podjęciem decyzji o leczeniu zabiegowym w diagnostyce onkologicznej jest badanie pozytonowej tomografii emisyjnej (PET), które stanowi istotne narzędzie umożliwiające skuteczną identyfikację oraz ocenę nowotworów. Polega ono na zastosowaniu radioaktywnych substancji zwanych radiotransmiterami do zobrazowania metabolicznej aktywności tkanek organizmu. Najczęściej stosowanym radiotransmiterem jest FDG, czyli fluorodeoksyglukoza. U naszego pacjenta wykonano badanie PET przed zabiegiem w celu oceny stopnia zaawansowania procesu rozrostowego i potwierdzenia możliwości operacyjnego usunięcia guza i patologicznych węzłów chłonnych. W Polsce, procedura ta jest zwykle wykonywana w dwóch głównych wskazaniach. Pierwsze z nich to poszukiwanie punktu wyjścia procesu rozrostowego, kolejne służy do oceny stopnia zaawansowania procesu nowotworowego przed kwalifikacją do zabiegu operacyjnego lub radykalnej radioterapii. Pozwala ono dokładnie określić rozległość guza, obecność potencjalnych przerzutów oraz naciekanie sąsiadujących struktur. Taka kompleksowa analiza pozwala na bardziej precyzyjne dostosowanie strategii leczenia do indywidualnych potrzeb pacjenta, co wpływa na efektywność terapeutyczną [3].

U pacjenta leczenie zabiegowe poprzedzone było chemioterapią neoadjuwantową karboplatyna+paklitaksel+bewacyzumab. O ile zastosowanie chemioterapii neoadjuwantowej jest standardem postępowania u pacjentów w stopniu zaawansowania IIIa z zajęciem węzłów chłonnych śródpiersia, o tyle rodzaj zastosowanych u chorego cytostatyków, nie jest powszechnie rekomendowany przez towarzystwa onkologiczne [2]. Aktualnie w terapii neoadjuwantowej rejestrację ma jedynie schemat z użyciem cisplatyny z winorelbiną, w raku gruczołowym rekomenduje się również dublet platyny z pemetreksedem. Od września 2023 roku w terapii przedoperacyjnej u chorych z niedrobnokomórkowym rakiem płuca z ekspresją PDL-1 na komórkach nowotworowych możemy również zastosować niwolumab w skojarzeniu z chemioterapią. Zgodnie z wytycznymi chorzy w stadium zaawansowania II-IIIa powinni otrzymać leczenie uzupełniające, podobnie jak w przypadku terapii neoadjuwantowej, oparte na związkach platyny, zwykle cis/karboplatyna + winorelbina. U naszego pacjenta z nieznanych przyczyn nie przeprowadzono takiego leczenia. Od września 2023 roku w uzupełnieniu terapii adjuwantowej zastosowanie znalazł także atezolizumab. Z danych literaturowych wynika, że zastosowanie terapii adjuwantowej wydłuża czas wolny od choroby [4,5].

W związku z dynamicznym rozwojem metod diagnostyki molekularnej i zwiększeniem możliwości terapeutycznych coraz częściej sięgamy po sekwencjonowanie nowej generacji (NGS). NGS to nowoczesna technologia pozwalająca na równoczesne sekwencjonowanie milionów fragmentów DNA, umożliwiające odczytanie całego genomu organizmu. W kontekście onkologii, NGS odgrywa kluczową rolę w identyfikacji mutacji genetycznych związanych z rozwojem nowotworów. Dzięki tej technologii możliwe jest precyzyjne określenie mutacji, analiza heterogeniczności nowotworu, personalizacja terapii oraz wykrywanie nowych celów terapeutycznych. Jest to istotne narzędzie diagnostyczne, które przyczynia się do postępu w zrozumieniu molekularnych podstaw nowotworów oraz rozwijaniu skuteczniejszych strategii terapeutycznych poprzez tworzenie nowych leków celowanych przeciwko komórkom nowotworowym [6]. Nie można jednak zapominać, że do wykonania badania, konieczne jest uzyskanie większych preparatów skrawkowych, niż w przypadku oznaczeń sekwencyjnych.

U chorego w pierwszej ocenie po 4 miesiącach od zabiegu operacyjnego wykonano badania obrazowe, na podstawie których potwierdzono progresję choroby według kryteriów RECIST. Klasyfikacja RECIST odgrywa fundamentalną rolę jako standard monitorowania odpowiedzi na leczenie w onkologii, oferując jednoznaczne kryteria oceny efektów w terapii przeciwnowotworowej guzów litych. Polega na porównywaniu pomiarów guzów oraz węzłów chłonnych w obrazach KT lub MRI w trakcie trwania terapii zgodnie z programami terapeutycznymi [7,8].

U naszego pacjenta jednoznacznie potwierdzono wczesną wznowę po zabiegu, zdefiniowaną jako wystąpienie przerzutów do OUN oraz obecność zmiany

guzkowej płuca. Wystąpienie zmian przerzutowych poza miejscem operowanym w ocenie pozabiegowej określa stopień zaawansowania choroby jako IV, co wyznaczyło dalsze możliwości leczenia, w tym przypadku tylko postępowanie paliatywne.

Z uwagi na brak objawów klinicznych i brak zgody chorego na radioterapię OUN, pacjenta włączono do leczenia inhibitorem kinazy tyrozynowej ALK – alektynib. Dobór takiej terapii wydawał się w tamtym czasie najbardziej optymalny, biorąc pod uwagę możliwości, jakie oferował wówczas program lekowy. Aktualnie biorąc pod uwagę szerszy wachlarz opcji terapeutycznych, decyzja o wyborze leku w I linii może być nieco trudniejsza, gdyż wykorzystanie terapii o najlepszym profilu skuteczności, ogranicza możliwości leczenia w kolejnych liniach. W trakcie terapii u chorego stwierdzono oligoprogresję, w postaci nowej zmiany w obrębie OUN.

Oligoprogresja to sytuacja, w której nowotwór wykazuje postęp (progresję) tylko w ograniczonej liczbie miejsc (oligo z łaciny oznacza „niewiele" lub „kilka"). W przypadku oligoprogresji leczenie może być modyfikowane w zakresie progresujących zmian, bez konieczności rezygnacji z całej terapii. Możliwości modyfikacji leczenia obejmują zmianę dawki leku, dodanie innych leków lub zastosowanie radioterapii tak, aby zapobiec dalszemu postępowi choroby, zwykle spowodowanemu narastającą opornością na dotychczas zastosowaną terapię. Oligoprogresja jest sytuacją kliniczną dopuszczającą kontynuację leczenia w programach terapeutycznych [9,10]. Zastosowanie dodatkowych opcji zależy od indywidualnych cech pacjenta i charakterystyki choroby. U naszego chorego kontynuowano terapię alektynibem; pomimo nowej zmiany w OUN, zaniechano radioterapii ze względu na brak przewagi korzyści nad możliwymi działaniami niepożądanymi po napromieniowaniu mózgowia. W kolejnych ocenach nie obserwowano dalszej progresji w tej lokalizacji. Utrata kontroli choroby w postaci pojawienia się nowych zmian w obrębie mózgowia nastąpiła po 36 miesiącach od rozpoczęcia I linii leczenia.

Czas wolny od progresji – PFS (ang. *progression-free survival*), to jeden z najważniejszych wskaźników w leczeniu onkologicznym, który umożliwia monitorowanie czasu od momentu rozpoczęcia leczenia do wystąpienia progresji choroby lub zgonu pacjenta. Innym, równie istotnym parametrem, warunkującym skuteczność terapii jest OS (ang. *overall survival*) czyli czas całkowitego przeżycia, który oznacza czas, jaki upływa od momentu rozpoczęcia leczenia do zgonu pacjenta z dowolnej przyczyny, oznaczany zwykle jako procentowy wykładnik przeżywalności w przeciągu 5 lat. W przypadku kuracji alektynibem badanie kliniczne ALEX, które dotyczyło pacjentów chorych na *ALK-pozytywnym* NSCLC w stadium III/IV uwidoczniło skuteczność inhibitorów kinazy ALK w wydłużeniu PFS oraz OS, konkretnie porównano alektynib i kryzotynib. Badanie wykazało dłuższy PFS w przypadku alektynibu – 34,8 miesięcy w porównaniu do 10,9 miesięcy dla kryzotynibu, a 5-letnie przeżycie wynosiło 62,5% w przypadku alektynibu i 45,5% dla kryzotynibu [11]. Podobne wyniki uzyskano w badaniu klinicznym CROWN, w którym porównywano loratynib w stosunku do kryzotynibu. W przypadku tego badania współczynnik PFS 12-miesięczny wyniósł 78% przy zastosowaniu loratynibu i 45% kryzotynibu [12]. Lorlatynib był lekiem kolejnego rzutu, zastosowanym u naszego chorego w związku z progresją choroby. Pozwolił na uzyskanie wielomiesięcznej skuteczności, która utrzymuje się do chwili obecnej. W trakcie terapii obserwowano pewne trudności w postaci wzrostu stężenia parametrów gospodarki lipidowej we krwi, wymagające dodatkowej interwencji terapeutycznej. Hyperlipidemia mieszana jest najczęściej występującym działaniem niepożądanym w leczeniu lorlatynibem [13]. Stwierdzana jest u 82,4% pacjentów, najczęściej w przeciągu 15 dni od zastosowania leku. Rekomenduje się włączenie leku z grupy statyn w dawkach zależnych od stężenia cholesterolu LDL. Takie też leczenie zastosowano u naszego pacjenta, co skutecznie obniżyło parametry gospodarki lipidowej [14]. Działania niepożądane pojawiają się także przy stosowaniu leków ukierunkowanych molekularnie. Ich charakter jest jednak odmienny niż w przypadku leków cytostatycznych, co wiąże się z ich innym mechanizmem działania. Dla inhibitorów kinazy ALK II generacji (w tym przypadku stosowanego u naszego chorego alektynibu) najbardziej charakterystycznymi działaniami niepożądanymi są zaburzenia żołądkowo-jelitowe, zmiany skórne czy zmęczenie, szczególną uwagę należy zwrócić na parametry wydolności wątroby, do których upośledzenia może dochodzić nawet u około 25% pacjentów [15]. U naszego chorego nie obserwowaliśmy istotnego pogorszenia funkcji wątroby w czasie leczenia alektynibem, które skłaniałoby do zmniejszenia dawki lub wstrzymania podawania leku.

Kwestią, którą podejmuje się dość często w kontekście leczenia przeciwnowotworowego jest ryzyko wystąpienia żylnej choroby zakrzepowo-zatorowej. Incydenty zakrzepowo-zatorowe szczególnie często występują u pacjentów rakiem gruczołowym [16]. Spowodowane jest to samym leczeniem przeciwnowotworowym oraz czynnikami prozakrzepowymi, wydzielanymi przez komórki nowotworowe, jak również komórki gospodarza w odpowiedzi na chorobę [17]. Badania wykazały, że stosowanie prewencyjne leków z grupy antykoagulantów nie poprawia rokowania u pacjentów z rakiem płuca, ale zmniejsza ryzyko incydentów zatorowo-zakrzepowych jak np. zatorowości płucnej. W związku z możliwym zwiększeniem ryzyka krwotoków w tej grupie chorych, ważne jest indywidualne podejście do każdego pacjenta i rozważenie przewagi korzyści nad ryzykiem stosowania takiego leczenia [18]. U pacjenta nie było wskazań do prewencji incydentów zakrzepowo-zatorowych, dlatego nie otrzymywał on leczenia przeciwzakrzepowego. Niestety pomimo braku wskazań u chorego potwierdziliśmy epizod zatorowości płucnej, co prawdopodobnie było związane z samą aktywnością choroby podstawowej.

Podsumowanie

W ostatnich latach nastąpił znaczący postęp w leczeniu paliatywnym raka płuca, dzięki zastosowaniu leków celowanych i immunoterapii, co znacząco wydłużyło czas przeżycia chorych. Wykonywanie oznaczeń molekularnych, takich jak EGFR, ALK, ROS i PDL-1, KRAS w materiałach histopatologicznych jest bezwzględnym minimum i koniecznością w trakcie diagnostyki raka płuca. Coraz częściej wykorzystanie pełnego profilowania molekularnego metodą NGS (sekwencjonowanie nowej generacji) staje się standardem postepowania przed rozpoczęciem leczenia onkologicznego, umożliwiając choremu skorzystanie z nowoczesnych terapii. Biorąc pod uwagę dynamiczny rozwój w tym zakresie, może stać się przepustką do innych form leczenia, które pozostają obecnie w fazie badań.

Przypadek naszego pacjenta jest przykładem długotrwałej korzyści klinicznej, jaką można osiągnąć przy zastosowaniu innowacyjnych terapii, w tym przypadku leczenia inhibitorami kinazy ALK.

Konflikt interesów / Conflict of interest
Brak/None

Adres do korespondencji / Correspondence address
Barbara Kuźnar-Kamińska
Katedra i Klinika Pulmonologii, Alergologii i Onkologii Pulmonologicznej, Uniwersytet Medyczny im. Karola Marcinkowskiego w Poznaniu
ul. Szamarzewskiego 82/84, 60-569 Poznań
(+48 61) 841 70 61
mikolaj.stepura2@gmail.com

Piśmiennictwo/References

1. Sung H, Ferlay J, Siegel RL, Laversanne M, Soerjomataram I, Jemal A, Bray F. Global Cancer Statistics 2020: GLOBOCAN Estimates of Incidence and Mortality Worldwide for 36 Cancers in 185 Countries. CA Cancer J Clin. 2021 May;71(3):209-249. doi: 10.3322/caac.21660. Epub 2021 Feb 4. PMID: 33538338.
2. Burdett S, Stewart LA, Rydzewska L. a systematic review and meta-analysis of the literature: chemotherapy and surgery versus surgery alone in non-small cell lung cancer. J Thorac Oncol. 2006;1(7):611-21.
3. Unterrainer M, Eze C, Ilhan H, Marschner S, et al. Recent advances of PET imaging in clinical radiation oncology. Radiat Oncol. 2020;15(1):88.
4. Burdett S, Pignon JP, Tierney J, et al. Non-Small Cell Lung Cancer Collaborative Group. Adjuvant chemotherapy for resected early-stage non-small cell lung cancer. Cochrane Database Syst Rev. 2015;2015(3):CD011430.
5. Desage AL, Boulefour W, Tiffet O, et al. Use of adjuvant chemotherapy in resected non-small cell lung cancer in real-life practice: a systematic review of literature. Transl Lung Cancer Res. 2021;10(12):4643-65.
6. Mosele F, Remon J, Mateo J, et al. Recommendations for the use of next-generation sequencing (NGS) for patients with metastatic cancers: a report from the ESMO Precision Medicine Working Group. Ann Oncol. 2020;31(11):1491-505.
7. Schwartz LH, Litière S, de Vries E, et al. RECIST 1.1-Update and clarification: From the RECIST committee. Eur J Cancer. 2016;62:132-7.
8. Therasse P, Arbuck SG, Eisenhauer EA, et al. European Organization for Research and Treatment of Cancer, National Cancer Institute of the United States, National Cancer Institute of Canada. J Natl Cancer Inst. 2000;92(3):205-16.
9. Nguyen KT, Sakthivel G, Milano MT, et al. Oligoprogression in non-small cell lung cancer: a narrative review. J Thorac Dis.

2022;14(12):4998-5011.
10. Harada D, Takigawa N. Oligoprogression in Non-Small Cell Lung Cancer. Cancers (Basel). 2021;13(22):5823.
11. Mok T, Camidge DR, Gadgeel SM, et al. Updated overall survival and final progression-free survival data for patients with treatment-naive advanced ALK-positive non-small-cell lung cancer in the ALEX study. Ann Oncol. 2020;31(8):1056-64.
12. Solomon BJ, Bauer TM, Ignatius Ou SH, et al. Post Hoc Analysis of Lorlatinib Intracranial Efficacy and Safety in Patients With ALK-Positive Advanced Non-Small-Cell Lung Cancer From the Phase III CROWN Study. J Clin Oncol. 2022;40(31):3593-602.
13. European Medicines Agency (EMA). Lorviqua: EPAR – Product Information.
14. Bauer TM, Felip E, Solomon BJ, et al. Clinical Management of Adverse Events Associated with Lorlatinib. Oncologist. 2019;24(8):1103-10.
15. Liu B, Yuan M, Sun Y, et al. Incidence and risk of hepatic toxicities associated with anaplastic lymphoma kinase inhibitors in the treatment of non-small-cell lung cancer: a systematic review and meta-analysis. Oncotarget. 2017;9(10):9480-8.
16. Siragusa S, Armani U, Carpenedo M, et al. Italian Society for Haemostasis and Thrombosis. Prevention of venous thromboembolism in patients with cancer: guidelines of the Italian Society for Haemostasis and Thrombosis (SISET)(1). Thromb Res. 2012;129(5):e171-6.
17. Zhang M, Wu S, Hu C. Do lung cancer patients require routine anticoagulation treatment? a meta-analysis. J Int Med Res. 2020;48(1):300060519896919.
18. Lee AY, Levine MN. Venous thromboembolism and cancer: risks and outcomes. Circulation. 2003;107(23 Suppl 1):I17-21.